



Комитет по здравоохранению Санкт-Петербурга

Санкт-Петербургское государственное бюджетное профессиональное  
образовательное учреждение  
«Медицинский колледж № 1»

## **КРАТКИЕ КОНСПЕКТЫ ЛЕКЦИЙ**

по учебной дисциплине

### **«АНАТОМИЯ И ФИЗИОЛОГИЯ ЧЕЛОВЕКА»**

*для специальностей среднего профессионального образования  
«Лечебное дело»*

Составила: преподаватель Реутина И. А.

Санкт-Петербург  
2016

## **Пояснительная записка**

Краткие конспекты предназначены для студентов 1 курса специальности «Лечебное дело», изучающих учебную дисциплину «Анатомия и физиология человека».

Краткие конспекты составлены на основе Рабочей программы по учебной дисциплине «Анатомия и физиология человека» для специальности «Лечебное дело» и соответствуют требованиям ФГОС по данной специальности.

Цель пособия – помочь студентам освоить достаточно сложный и объемный материал. Краткие конспекты необходимы как основа для самостоятельного изучения пропущенных тем с помощью учебника и атласа по нормальной анатомии человека. Краткие конспекты могут пригодиться и студентам более старших курсов для быстрого восстановления знаний по анатомии.

Конспекты составлены по разделам, после каждого раздела даны контрольные вопросы. Краткие конспекты сопровождаются словарем анатомических терминов и списком литературы для самостоятельного изучения материала.

# Краткий конспект теоретического материала по учебной дисциплине «Анатомия и физиология человека»

## Раздел I. Анатомия и физиология как предмет. Организм человека - биологическая целостная саморегулирующая система

**Анатомия** – это наука, изучающая строение человека, его органов и тканей.

**Физиология** – это наука, изучающая процессы жизнедеятельности человека, его органов и тканей. Обе эти науки имеют один объект изучения – это человек.

При изучении организма человека используются разные методы. Их можно разделить на прижизненные (например, аускультация) и постсмертные (например, препарирование). Есть методы, которые используются и на живом человеке и на трупе (например, антропометрия)

### Контрольные вопросы к разделу I «Анатомия и физиология как предмет. Организм человека - биологическая целостная саморегулирующая система»

1. Что такое анатомия?
2. .Что такое физиология?
3. .Какие методы используются при изучении организма человека?

## Раздел II. Учение о тканях. Понятие об органе и системах органов.

**Ткань** – это совокупность клеток и межклеточного вещества, обладающая общим строением, развитием и функциями.

Виды тканей:

1. Эпителиальные
2. Соединительные
3. Мышечные
4. Нервные
- 5.

### Эпителиальные ткани

Эпителиальные ткани подразделяются на 2 группы по строению:

1. Покровный эпителий (кожа и слизистые оболочки внутренних органов)
2. Железистый эпителий (образует железы)

Расположение эпителиальных тканей:

1. Поверхностный слой кожи (эпидермис)
2. Внутренняя выстилка сосудов(эндотелий)
3. Слизистые оболочки внутренних полых органов
4. Серозные оболочки(мезотелий)

Особенности эпителиальных тканей:

1. много клеток, мало межклеточного вещества
2. базальная мембрана
3. полярное строение клеток
4. быстрая регенерация
5. способность вырабатывать секрет

Классификация эпителиальных тканей по строению:

1. Однослойный эпителий  
- однорядный

Клетки однорядного эпителия расположены на базальной мембране. Клетки имеют одинаковую форму. На препарате под микроскопом виден один ряд ядер.

В зависимости от формы клеток однослойный однорядный эпителий подразделяется на

- Плоский (эндотелий, мезотелий)
- Кубический (эпителий почек)
- Цилиндрический (эпителий слизистой оболочки желудка)

-многорядный

Клетки этого эпителия находятся на базальной мембране в один слой, но так как клетки имеют разную форму, под микроскопом в препарате видны несколько рядов ядер клеток.

## 2. Многослойный

-ороговевающий

Это эпителий кожи (эпидермис). Клетки располагаются в несколько слоев. Постепенно клетки эпидермиса превращаются в роговые чешуйки и слущиваются.

-неороговевающий

Клетки этого эпителия лежат в несколько слоев на базальной мембране.

-переходный

Клетки этого эпителия расположены в несколько слоев на базальной мембране, толщина эпителия зависит от наполнения органа (например, эпителий слизистой оболочки мочевого пузыря)

### Соединительные ткани

Особенности соединительных тканей:

1. Мало клеток, много межклеточного вещества
2. Разнообразие клеток

Разновидности соединительных тканей:

1. Кровь и лимфа
2. Волокнистые соединительные ткани

Волокнистые соединительные ткани состоят из межклеточного вещества и клеток.

Межклеточное вещество состоит из основного вещества и расположенных в нем волокон.

Различают волокна 3 типов: коллагеновые, эластические и ретикулярные..

#### а) рыхлая неоформленная

- можно обнаружить во всех органах, располагается преимущественно по ходу кровеносных и лимфатических сосудов, нервов, образует строму многих внутренних органов, а также собственную пластинку слизистой оболочки, подслизистую и подсерозную основы, адвентициальную оболочку. Она содержит многочисленные клетки: фибробласты, фиброциты, макрофаги, тучные клетки (тканевые базофилы), липоциты, пигментные клетки, лимфоциты, плазмциты. В межклеточном веществе рыхлой волокнистой соединительной ткани преобладает аморфное вещество, а волокна, как правило, тонкие. Волокна располагаются в разных направлениях.

#### б) плотная неоформленная

В межклеточном веществе преобладают волокна, основного вещества мало, количество клеток небольшое. Волокна располагаются хаотично, переплетаясь. Такая ткань образует, например, сетчатый слой кожи.

#### в) плотная оформленная

Волокна этой ткани располагаются параллельно друг другу. Плотная оформленная ткань образует связки, сухожилия.

## 3. Хрящевые

а) гиалиновый хрящ - хрящи трахеи, хрящевые части ребер

б) волокнистый хрящ - межпозвоночные диски

в) эластический - ушная раковина

## 4. Костная

Структурная единица костной ткани называется остеон

Клетки костной ткани называются остециты. Межклеточное вещество обызвестлено.

## 5. Соединительные ткани с особыми свойствами

### а) жировая

выполняет трофическую, депонирующую, формообразующую и терморегуляторную функции. Выделяют два вида жировой ткани: белую, образованную однокапельными

адипоцитами, и *бурую*, образованную многокапельными липоцитами. Группы жировых клеток объединены в дольки, отделенные друг от друга перегородками рыхлой волокнистой соединительной ткани, в которой проходят сосуды и нервы. Между отдельными липоцитами расположены тонкие коллагеновые и ретикулярные волокна, рядом с которыми находятся кровеносные капилляры. У человека преобладает белая жировая ткань. Она окружает некоторые органы, сохраняя их положение в теле человека (например, почки, лимфатические узлы, глазное яблоко и др.), заполняет пространства еще нефункционирующих органов (например, молочная железа), замещает красный костный мозг в диафизах длинных трубчатых костей. Большая часть жировой ткани является резервной (подкожно-жировая клетчатка, сальники, жировые привески толстой кишки).

б) пигментная

Эта ткань содержит клетки – пигментциты, содержащие меланин. Пигментная ткань входит в состав радужки, кожи сосков и околососковых дисков, мошонки.

в) ретикулярная

эта ткань образует строму селезенки, лимфатических узлов, красного костного мозга. Она сформирована ретикулярными клетками, которые соединяются своими отростками, и ретикулярными волокнами.

### **Мышечные ткани**

Особенность мышечных тканей:

1. Способность к сокращению

Виды мышечной ткани:

1. Гладкая

сокращается непроизвольно, состоит из миоцитов. Образует мышечную оболочку внутренних полых органов, сосудов.

2. Поперечно-полосатая

сокращаются произвольно, состоит из мышечных волокон. Образует скелетные мышцы, язык, входит в состав стенки глотки, гортани.

3. Миокард (сердечная мышца)

сокращается непроизвольно, состоит из кардиомиоцитов, которые соединяются между собой при помощи вставочных дисков.

### **Нервная ткань**

Особенность:

1. Способность генерировать и проводить нервные импульсы

Специфические клетки нервной ткани называются нейроны

Нейрон имеет отростки:

1. Аксон

2. Дендриты

Нейроны подразделяются по функции:

1. Двигательные

2. Чувствительные

3. Вставочные

Нейроны по количеству отростков делятся на:

1. Мультиполярные

2. Биополярные

3. Псевдоуниполярные

Нервные волокна - отростки нейронов, покрытые оболочкой.

Синапс – это место соединения нервных клеток. Различают синапсы электрические и химические.

В передаче нервных импульсов в химических синапсах осуществляется с помощью медиаторов (норадреналин, ацетилхолин)

### **Понятие об органе и системах органов.**

**Орган** – это часть организма, имеющая определенное положение, строение и функции.

Различают органы:

- 1.внутренние и наружные
- 2.полые и паренхиматозные

**Система органов** – это совокупность органов, объединенных общим развитием, строением и функциями.

Например, пищеварительная система, дыхательная система, половая система и т.д.

**Аппарат органов**– это совокупность органов, объединенных либо общим развитием, либо общими функциями.

Например, опорно-двигательный аппарат.

### **Контрольные вопросы к разделу II «Учение о тканях. Понятие об органе и системах органов».**

1. Что такое ткань?
2. Какие виды тканей известны?
3. Какие функции имеют эпителиальные ткани?
4. Где расположены эпителиальные ткани?
5. Как подразделяются эпителиальные ткани?
6. Какие разновидности соединительных тканей известны?
7. Где располагается рыхлая неоформленная соединительная ткань?
8. Что образует плотная оформленная соединительная ткань?
9. Какие волокна входят в состав волокнистой соединительной ткани?
10. Какие виды хряща известны?
11. Как называются клетки хрящевой ткани?
12. Что обеспечивает твердость костной ткани?
13. Какие разновидности мышечной ткани известны?
14. Что является структурной единицей гладкой мышечной ткани?
15. Что является структурной единицей поперечно-полосатой мышечной ткани?
16. Как сокращается гладкая мышечная ткань?
17. Как сокращается поперечно-полосатая мышечная ткань?
18. Как называются клетки нервной ткани, вырабатывающие нервные импульсы?
19. Что такое синапс?
20. Что такое орган?
21. Что такое система органов?
22. Какие системы органов известны?
23. Почему опорно-двигательный аппарат нельзя назвать системой?

### **Раздел III. Опорно-двигательный аппарат.**

К опорно-двигательному аппарату относятся скелет и скелетные мышцы.

#### **Скелет человека**

Скелет – это кости и их соединение.

#### **Отделы скелета:**

1. скелет головы – череп
2. скелет туловища
3. скелет верхних конечностей
4. скелет нижних конечностей

#### **Функции скелета:**

1. опорная
2. двигательная
3. защитная
4. кроветворная
5. участие в обмене веществ

**Кость состоит из веществ:**

1. компактное
2. губчатое

Сверху кость покрыта **надкостницей**.

Надкостница – это соединительно-тканная пластинка розоватого цвета, покрывающая кость.

Функции надкостницы:

- защитная
- трофическая
- рост кости в толщину
- восстановление целостности кости после переломов

В состав кости входит **костный мозг**.

Различают красный костный мозг (кроветворная функция) и желтый костный мозг (жировая ткань – запас питательных веществ).

Красный костный мозг находится в губчатом веществе губчатых костей, желтый – в костно-мозговых полостях трубчатых костей.

**Классификация костей.**

По строению кости подразделяются:

*1. Трубчатые.*

Например, плечевая, бедренная, фаланги, лучевая, локтевая кости

Имеет –тело - диафиз и утолщенные концы - эпифизы. В костно-мозговой полости расположен желтый костный мозг. При переломе трубчатой кости возможно попадание желтого костного мозга в кровеносные сосуды ( жировая эмболия)

*2. Губчатые*

В губчатых костях преобладает губчатое вещество. Например, грудина

*3. Плоские.*

Например, лопатка

*4. Смешанные.*

Например, клиновидная кость

**Соединение костей:**

Различают следующие соединения костей

1. Непрерывные

- это соединение костей при помощи прослойки ткани.

а) с помощью хряща - синхондроз, например, межпозвонковые диски

б) с помощью соединительной ткани - синдесмоз, например, межкостные мембраны

в) с помощью костной ткани – синостоз, например, крестец

2. Полупрерывные (полусустав, гемаартроз)

Представляет собой прослойку хрящевой ткани, в которой имеется незначительная полость с синовиальной жидкостью.

Например, лонный симфиз

### 3. Прерывное (сустав, диатроз)

#### Сустав имеет:

1. суставная капсула
2. суставная полость
3. суставные поверхности костей

Суставная капсула покрывает суставные поверхности костей, она состоит из соединительной ткани. Внутренний слой капсулы вырабатывает **синовиальную жидкость**. Давление в суставной полости ниже атмосферного; суставная полость герметична. В полости сустава содержится незначительное количество **синовиальной жидкости**. Суставные поверхности костей покрыты гиалиновым хрящом. Суставные поверхности костей должны быть конгруэнтны.

#### Движение в суставе:

1. вокруг фронтальной оси – сгибание и разгибание
2. вокруг сагиттальной оси – отведение и приведение
3. вокруг вертикальной оси – вращение вовнутрь и наружу

В шаровидных суставах – периферическое вращение

#### Различают суставы:

1. простые
2. сложные
3. комбинированные
4. комплексные

По форме суставных поверхностей различают суставы:

1. шаровидные
2. плоские
3. цилиндрические
4. эллипсоидные
5. седловидные
6. блоковидные

#### Скелет головы – череп.

Скелет головы называется **череп**.

Различают отделы черепа:

1. мозговой
2. лицевой

#### Кости мозгового черепа

Парные:	Непарные:
1. височная	1. лобная
2. теменная	2. затылочная
	3. клиновидная
	4. решетчатая

#### Кости лицевого черепа

Парные:	Непарные:
1. носовая	1. нижняя челюсть
2. слезная	2. сошник
3. скуловая	3. подъязычная



4. верхняя челюсть	
5. небная	
6. нижняя носовая раковина	

#### **Кости, имеющие воздухоносные пазухи, сообщающиеся с полостью носа:**

1. лобная
2. клиновидная
3. решетчатая
4. верхняя челюсть (гайморова пазуха)

#### **Кости мозгового отдела черепа.**

Лобная кость располагается впереди парных теменных костей, участвует в образовании передней части свода черепа и передней черепной ямки. Лобная кость состоит из лобной чешуи, глазничной и носовой частей. Лобная чешуя участвует в образовании свода черепа. На выпуклой наружной поверхности лобной кости находятся парные выступы — лобные бугры, а ниже — надбровные дуги. Плоская поверхность между надбровными дугами называется надпереносьем (глабелла)

Теменная кость — парная пластинка, которая образует среднюю часть свода черепа. Она имеет выпуклую (наружную) и вогнутую (внутреннюю) поверхности, четыре края и четыре угла.

Затылочная кость состоит из базилярной и двух латеральных частей, затылочной чешуи. Они окружают большое затылочное отверстие, через которое полость черепа соединяется с позвоночным каналом. Кпереди от большого затылочного отверстия находится основная (базилярная) часть затылочной кости, которая, сросшись с телом клиновидной кости, образует несколько наклоненную поверхность — скат.

Затылочная кость имеет мыщелки для соединения с I шейным позвонком. Затылочная чешуя участвует в образовании свода черепа. В центре ее внутренней поверхности находится крестообразное возвышение, которое формирует внутренний затылочный выступ.

Решетчатая кость вместе с другими костями принимает участие в образовании переднего отдела основания мозгового черепа, стенок глазниц и носовой полости лицевого отдела черепа. Кость состоит из решетчатой пластинки, от которой вниз отходит перпендикулярная пластинка, участвующая в образовании перегородки носовой полости. С двух сторон перпендикулярной пластинки находятся решетчатые лабиринты, состоящие из воздухоносных ячеек.

Клиновидная кость расположена между лобной и затылочной костями и находится в центре основания черепа. По форме эта кость напоминает бабочку. Она состоит из тела и трех парных отростков: больших и малых крыльев и крыловидных отростков. На верхней поверхности тела кости находится турецкое седло, в ямке которого располагается главная железа внутренней секреции — гипофиз. В теле клиновидной кости есть пазуха, которая соединяется с полостью носа. Клиновидная кость имеет парные: верхнюю глазничную щель, канал зрительного нерва, круглое, овальное и остистое отверстие.

Височная кость — парная кость, входит в состав основания черепа и боковой части свода черепа, спереди соединяется с клиновидной, сзади — с затылочной и сверху — с теменными костями. Височная кость является вместилищем для органов слуха и равновесия (пирамида), по ее каналам проходят сосуды и нервы. В височной кости выделяют чешуйчатую, каменистую и барабанную части. Височная кость имеет скуловой, сосцевидный и шиловидный отростки.

## **Кости лицевого отдела черепа.**

Представлены парными костями (верхняя челюсть, нёбная, скуловая, носовая, слезная и нижняя носовая раковина) и непарными костями (нижняя челюсть, подъязычная кость и сошник).

Верхняя челюсть состоит из тела и четырех отростков: лобного, скулового, нёбного и альвеолярного. В теле верхней челюсти выделяется довольно крупная верхнечелюстная (гайморова) пазуха.

Нёбная кость парная, состоит из двух костных пластинок — перпендикулярной и горизонтальной, которые образуют часть стенки носовой полости и твердого нёба.

Скуловая кость парная, имеет латеральную, височную, глазничную поверхности, лобный и височный отростки.

Слезная кость парная, участвует в образовании внутренней стенки глазницы и ограничивает ямку слезной железы.

Нижняя носовая раковина — парная кость. Одним краем она соединяется с верхней челюстью и нёбной костью, а другим свисает в полость носа, ограничивает нижний носовой ход.

Нижняя челюсть — единственная подвижная кость в черепе человека, состоит из тела и двух ветвей. На теле различают подбородочный выступ, подбородочные отверстия. Альвеолярный край имеет ячейки для 16 зубов. Каждая ветвь кости вверху заканчивается передним венечным и задним мыщелковым (суставный) отростками.

Подъязычная кость состоит из тела, пары больших и пары малых рогов и располагается в области шеи, между нижней челюстью и гортанью.

Сошник, соединяясь с решетчатой костью, участвует в образовании перегородки носа, разделяет парные отверстия выхода из полости носа — хоаны.

### **Соединение костей черепа:**

#### 1. швы

это непрерывные соединения костей черепа. Различают зубчатые, плоские и чешуйчатые швы.

#### 2. височно-нижнечелюстной сустав

Образован суставной ямкой височной кости и мыщелковым отростком нижней челюсти. Сустав комбинированный, комплексный. Имеет внутрисуставной хрящевой диск. Подвижной является нижняя челюсть (выдвигается вперед и назад, опускается и поднимается, смещается в сторону, осуществляются и круговые движения)

Череп имеет

#### 1. крышу

#### 2. основание

Кости крыши черепа плоские, внутренний слой компактного вещества этих костей называется стеклянная пластинка.

На основании черепа различают 2 поверхности: внутренняя и наружная. На внутренней поверхности различают 3 черепные ямки: передняя, средняя, задняя.

### **Особенности черепа новорожденного.**

Череп новорожденного отличается от черепа взрослого. Соотношение размеров частей черепа новорожденного с длиной и массой его тела иное, чем у взрослого. Череп ребенка значительно больше, а кости черепа разобщены. Пространства между костями заполнены прослойками соединительной ткани или неокостеневшего хряща. Мозговой череп по размеру существенно преобладает над лицевым. Если у взрослого соотношение объема лицевого черепа к мозговому составляет примерно 1 : 2, то у новорожденного это соотношение 1 : 8. Основным отличием черепа новорожденного являются роднички.

**Роднички** – соединительнотканые мембраны между костями крыши черепа.

Различают:

1. передний
2. задний
3. боковые (клиновидные и сосцевидные)

Позднее других закрывается передний родничок.

Значение родничков:

1. возможность приспособления черепа новорожденного к родовым путям матери
2. рост черепа осуществляется за счет родничков

Передний родничок имеет форму ромба и располагается в месте соединения лобной и теменных костей. Полностью он окостеневает к 2 годам. Задний родничок находится между затылочной и теменными костями. Он окостеневает уже на 2–3-й месяц после рождения. Клиновидный родничок парный, располагается в переднем отделе боковых поверхностей черепа, между лобной, теменной, клиновидной и височной костями. Он окостеневает практически сразу после рождения. Сосцевидный родничок - парный, располагается кзади от клиновидного, в месте соединения затылочной, теменной и височной костей. Окостеневает в одно время с клиновидным.

### **Скелет туловища.**

Скелет туловища включает позвоночный столб и грудную клетку.

### **Позвоночный столб**

Выполняет функции:

1. Двигательная
2. Опорная
3. Защитная
4. Кроветворная
5. Участие в обмене кальция

Позвоночник имеет отделы:

1. шейный – 7 шейных позвонков
2. грудной -12 грудных позвонков
3. поясничный – 5 поясничных позвонков
4. крестцовый -5 крестцовых позвонков
5. копчиковый – 3-5 копчиковых позвонков

Позвоночник имеет S-образную форму.

Изгибы позвоночного столба:

- 1) **лордоз** (шейный, поясничный) – изгиб позвоночника выпуклостью кпереди.
- 2) **кифоз** (грудной, крестцовый) – изгиб позвоночника выпуклостью назад.

Изгибы позвоночного столба (лордозы и кифозы) выполняют рессорную и амортизационную функции при ходьбе, беге и прыжках. В результате нарушения симметрии в развитии мышечной массы тела человека появляется еще и патологический (боковой) изгиб — сколиоз.

**Позвонок имеет:**

1. тело
2. дуга
3. позвонковое отверстие

Вместе позвонковые отверстия позвонков образуют позвоночный канал, где находится **спинной мозг**.

4. отростки (остистый, поперечные, верхние и нижние суставные)  
Остистый отросток направлен назад, прощупывается, используется для определения номера позвонка.
5. вырезки (верхние и нижние)  
Верхние и нижние вырезки двух соседних позвонков ограничивают межпозвонковые отверстия, через которые проходят спинно-мозговые нервы.

### **Соединения позвоночника.**

1. Синхондроз  
Межпозвонковые хрящевые диски непрерывно соединяют тела позвонков.
2. Синдесмоз  
Связки (длинные и короткие) соединяют тела и отростки позвонков.
3. Синостоз  
Соединение при помощи костной ткани крестцовых позвонков
4. Суставы позвоночника
  - атланта-затылочный
  - атланта-осевой
  - межпозвонковые

Движения позвоночного столба.

1. Сгибание и разгибание
2. Отведение и приведение (повороты в сторону)
3. Вращение (повороты направо и налево)
4. Скручивание.

Наиболее подвижны шейный и поясничный отделы.

### **Грудная клетка.**

Скелет грудной клетки образован грудиной, ребрами и грудными позвонками.

**Грудина** – губчатая кость, состоящая из рукоятки, тела и мечевидного отростка. К грудине прикрепляются ребра и ключица. Грудина имеет яремную и ключичные вырезки на рукоятке грудины.

Ребер у человека 12 пар.

Ребро состоит из костной и хрящевой частей.

Хрящевая часть ребра образована гиалиновым хрящом.

Костная часть ребра имеет головку, шейку, бугорок. По нижнему краю ребра проходит борозда, где лежат межреберные сосуды и нервы.

Ребра соединяются при помощи суставов с грудными позвонками.

Спереди ребра соединяются с грудиной.

Классификация ребер:

1. истинные
2. колеблющиеся
3. ложные

### **Скелет верхних конечностей**

Скелет верхних конечностей состоит из скелета плечевого пояса и скелета свободной верхней конечности.

Пояс верхних конечностей:		Свободная верхняя конечность:
1. лопатка	это парные кости	1. плечевая кость
2. ключица		2. <i>кости предплечья:</i> а) лучевая лежит со стороны большого пальца б) локтевая лежит со стороны мизинца
		3. <i>кости кисти:</i> а) кости запястья б) кости пястья в) кости пальцев (фаланги)

**Лопатка** является плоской костью треугольной формы. Имеет 3 края ( верхний, латеральный, медиальный), 3 угла (верхний, нижний, медиальный). На задней поверхности лопатки расположена лопаточная ость, заканчивающаяся акромиальным отростком. Лопатка имеет ямки (надостная, подостная, подлопаточная)

**Плечевая кость** трубчатая. На проксимальном эпифизе расположена головка, большой и малый бугорки, анатомическая и хирургическая шейка. На теле имеется дельтовидная бугристость, борозда лучевого нерва. На дистальном эпифизе имеются мыщелки и надмыщелки, локтевая и венечная ямки.

**Лучевая кость** трубчатая. Лежит на предплечье латерально. На проксимальном эпифизе расположена головка, на дистальном эпифизе имеется шиловидный отросток, суставная поверхность для соединения с костями запястья.

**Локтевая кость** трубчатая, расположена на предплечье медиально. Имеет локтевой отросток, венечный отросток, блоковидную вырезку. На дистальном эпифизе имеется головка и шиловидный отросток.

**Кисть** состоит из костей запястья, костей пястья и скелета пальцев (фаланги кисти)

**Кости запястья** состоят из коротких губчатых костей, расположенных в два ряда, по четыре в каждом. Верхний ряд состоит из гороховидной, трехгранной, полулунной и ладьевидной костей, а нижний — из крючковидной, головчатой, трапецевидной и кости-трапеции;

**Пястные кости** — это пять коротких трубчатых костей. В них различают основание, тело и головка

**Скелет пальцев** состоит из коротких трубчатых костей — **фаланг**. Каждый палец, за исключением большого, имеет три фаланги: проксимальную, среднюю и дистальную. Большой палец имеет только две фаланги — проксимальную и дистальную.

### Суставы свободной верхней конечности:

1. **плечевой** (шаровидный, соединяются суставная впадина лопатки и головка плечевой кости; движения в суставе: сгибание, разгибание, вращение вовнутрь и наружу, отведение и приведение, периферическое вращение)
2. **локтевой** (сложный, соединяются: плечевая, локтевая и лучевая кости; движения: сгибание и разгибание)
3. **луче-запястный** (эллипсоидный, соединяются: лучевая кость и проксимальный ряд костей, запястья; движение: сгибание, разгибание, отведение, приведение, вращение)
4. **запястно-пястные суставы** ( плоские, кроме сустава 1 пальца- седловидный, подвижный, отличающий скелет человека и обезьяны)
5. **межфаланговые** (сгибание и разгибание)

### Скелет нижних конечностей

Скелет нижних конечностей подразделяется на скелет тазового пояса и скелет свободной нижней конечности.

<b>Тазовый пояс:</b>	<b>Свободная нижняя конечность:</b>
1. тазовая кость (парная) а) подвздошная кость б) седалищная кость в) лобковая кость	1. бедренная кость
	2. кости голени: а) большеберцовая б) малоберцовая
	3. кости стопы: а) кости предплюсны б) кости плюсны в) кости пальцев

### **Пояс нижней конечности.**

**Тазовая кость** у взрослых людей выглядит как целая кость. До 16 лет она состоит из трех отдельных костей: подвздошной, седалищной и лобковой. Тела этих костей на наружной поверхности образуют вертлужную впадину, которая служит местом соединения тазовой кости с бедренной.

**Подвздошная кость** состоит из тела и крыла подвздошной кости. Верхний изогнутый край крыла называется подвздошным гребнем. Спереди на гребне подвздошной кости находятся два выступа — верхняя и нижняя передние подвздошные ости. Внутренняя вогнутая поверхность крыла образует подвздошную ямку. На крыле находятся ушковидная поверхность — место сочленения тазовой кости с крестцом.

**Седалищная кость** состоит из тела и ветви. Имеет седалищный бугор и седалищная ость.

**Лобковая кость** имеет тело, верхнюю и нижнюю ветви.

**Бедренная кость** — самая большая и длинная трубчатая кость в организме человека. Она состоит из тела и двух эпифизов. Проксимальный эпифиз имеет головку, большой и малый вертелы. Головка отделяется от тела шейкой. Дистальный конец бедренной кости расширен и представлен медиальными и латеральными мыщелками. Наиболее высокие части мыщелков называются соответственно медиальным и латеральным надмыщелками.

**Надколенник** — самая крупная округлая сесамовидная кость; находится в сухожилии четырехглавой мышцы бедра.

Голень состоит из двух длинных трубчатых костей: медиально расположенной большеберцовой и латерально — малоберцовой.

**Большеберцовая кость** имеет тело трехгранной формы. Проксимальный эпифиз кости утолщенный и образует латеральный и медиальный мыщелки, на которых находится плоская верхняя суставная поверхность, разделенная межмыщелковым возвышением. Дистальный эпифиз имеет нижнюю суставную поверхность для соединения с таранной костью и медиальную лодыжку.

**Малоберцовая кость** располагается латерально от большеберцовой кости. Проксимальный эпифиз имеет головку, дистальный эпифиз образует латеральную лодыжку.

Кости стопы делятся на три отдела: **кости предплюсны, плюсневые кости и кости пальцев.**

**Кости предплюсны** объединяют семь коротких губчатых костей, расположенных в два ряда. Задний ряд образуется таранной и пяточной костями, а передний — ладьевидной, медиальной, промежуточной и латеральной клиновидными костями и кубовидной костью.

**Плюсневые кости (II—V)** — это короткие трубчатые кости, каждая из них имеет основание, тело и головку

**Кости пальцев (фаланги)** трубчатые. Различают проксимальную, среднюю и дистальную фаланги. Большой палец состоит из 2 фаланг.

#### **Таз как целое**

Таз — это анатомическое образование, состоящее из 2х тазовых костей, крестца и копчика.

Таз имеет 2 отдела: большой таз и малый таз.

**В полости малого таза лежат** прямая кишка, мочевого пузыря, внутренние половые органы.

( кроме яичек у мужчин)

Таз имеет выраженные половые отличия. Женский таз более широкий и короткий, чем мужской, что связано с детородной функцией женщины.

- Крылья подвздошных костей у женщин более развернуты.
- Вход в полость малого таза у женщин больше
- Полость малого таза у женщин цилиндрической формы, у мужчин – конусовидной.
- У женщин крестец больше выступает в полость таза.
- У женщин расстояние между седалищными буграми больше, чем у мужчин
- Кости мужского таза рельефнее.
- Угол, образованный нижними ветвями лобковых костей, у женщин больше  $90^\circ$  (лобковая дуга), а у мужчин он равен  $70—75^\circ$  (подлобковый угол).

Размеры и форма таза имеют практическое значение для нормального течения родов. Прямой размер входа в малый таз — **истинная (гинекологическая) конъюгата** составляет 11 см. Это расстояние между мысом крестца и лобковым симфизом.

### **Суставы нижних конечностей:**

1. тазобедренный (соединяются тазовая и бедренная кости)
2. коленный (соединяются: бедренная, большеберцовая кости и надколенник, особенностью этого сустава являются внутрисуставные хрящевые мениски, внутрисуставные связки, синовиальные сумки)
3. голеностопный (соединяются большеберцовая, малоберцовая и таранная кости)
4. сустав Шопара
5. сустав Лисфранка

### **Скелетные мышцы.**

Скелетные мышцы являются активной частью опорно-двигательного аппарата. Скелетные мышцы у взрослых — до 40 %. Более половины всех мышц расположено в области головы и туловища и 20 % — на верхних конечностях. В организме человека около 400 мышц, которые состоят из поперечно-полосатой мышечной ткани и имеют произвольное сокращение.

Скелетная мышца состоит из:

1. мышечного брюшка  
красного цвета, образовано из поперечно-полосатой мышечной ткани
2. сухожилий  
золотистого цвета, блестящие.  
Образованы из плотной оформленной волокнистой соединительной ткани  
Широкое плоское сухожилие называется апоневроз

Мышечное брюшко сокращается, при помощи сухожилий мышцы прикрепляются к костям.

### **Различают мышцы:**

1. длинные
2. широкие
3. короткие

### **Различают мышцы:**

1. головы
2. шеи
3. туловища
4. верхних конечностей

## 5. нижних конечностей

### Различают мышцы по форме

Форма мышц может быть очень разнообразной, она зависит от расположения мышечных волокон к сухожилию.

- веретенообразные мышцы.  
пучки волокон ориентированы параллельно длинной оси мышцы, а брюшко, постепенно сужаясь, переходит в сухожилие.
- одноперистые мышцы  
мышечные волокна прикрепляются к сухожилию только с одной стороны
- двуперистые  
мышечные волокна прикрепляются к сухожилию с 2-х сторон
- двуглавая, трехглавая, четырехглавая  
мышцы могут иметь одну или несколько головок, отсюда и название

Название мышцы может отражать ее форму (ромбовидная, трапециевидная, квадратная), размер (длинная, короткая, большая, малая), направление мышечных пучков или самой мышцы (косая, поперечная), выполняемую ею функцию (сгибание, разгибание, вращение, поднятие).

### Различают мышцы:

1. сгибатели и разгибатели
2. аддукторы (приводящие) и абдукторы (отводящие)
3. супинаторы (вращающие наружу) и пронаторы (вращающие внутрь)
4. ротаторы

Мышцы, выполняющие одно и то же движение, называются **синергисты**.

Мышцы, выполняющие противоположные движения, называются **антагонисты**.

При сокращении скелетных мышц происходит движение в суставах, смещается кожа, смыкаются естественные отверстия.

К вспомогательному аппарату скелетных мышц относятся:

- фасции

фасция - это соединительнотканная оболочка мышцы, которая образует для нее футляр, отделяет одну от другой, уменьшает трение мышц, образует опору для брюшка при сокращении.

- синовиальные влагалища

влагалище сухожилий - это замкнутая щелевидная полость, ограниченная двумя листками и содержащая синовиальную жидкость, создает условия для беспрепятственного движения сухожилий

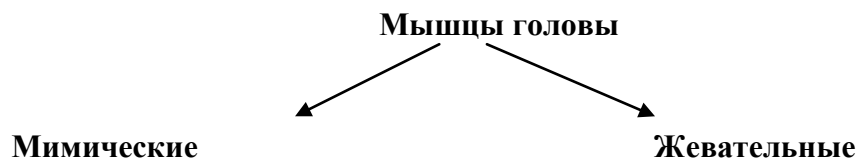- сесамовидные кости

например, надколенник, гороховидная кость. Сесамовидные кости создают блоки мышц, которые изменяют направление сухожилия, служат ему опорой, увеличивают рычаг приложения силы.

- синовиальные сумки

Синовиальная сумка имеет форму плоского соединительного мешочка с жидкостью внутри. С одной стороны стенка сумки срастается с мышцей, а с другой — с костью или с сухожилием.





### Мимические мышцы

Представляют собой тонкие пучки мышечных волокон. Одно из сухожилий мимических мышц вплетается в кожу лица.

Функции мимических мышц:

1. придают лицу выражение
2. смыкают естественные отверстия лица.

### Жевательные мышцы

Работают на височно-нижнечелюстной сустав, изменяя положение нижней челюсти.

Мимические	Жевательные	
	название	функция
1. Круговая мышца рта		
2. Круговая мышца глаза	1. височная мышца	поднимает нижнюю челюсть
3. Затылочно-лобная мышца	2. жевательная мышца	поднимает нижнюю челюсть
4. Мышца смеха		
5. Мышца, поднимающая угол рта		
6. Мышца, опускающая угол рта		
7. Носовая мышца		
8. Скуловая мышца	3. медиальная крыловидная мышца 4. латеральная крыловидная мышца	Смещают нижнюю челюсть в сторону и выдвигают её вперёд
9. Щечная мышца		
10. Мышца, сморщивающая брови		
11. Подбородочная мышца		
12. Ушные мышцы		
13. мышца гордецов		

### Мышцы шеи

Делятся на 3 группы:

#### 1. Поверхностные мышцы

- а) подкожная мышца шеи (платизма)
- б) грудино-ключично-сосцевидная мышца

#### 2. Мышцы средней группы

- а) надподъязычные
  - Двубрюшная мышца
  - Шилоподъязычная мышца.
  - Челюстно-подъязычная мышца
  - Подбородочно-подъязычная мышца
- б) подподъязычные
  - Лопаточно-подъязычная мышца
  - Грудино-подъязычная мышца
  - Щитоподъязычная мышца

### 3. Глубокие мышцы

#### а) лестничные мышцы

## Мышцы туловища.

### 1. Мышцы живота

- а) наружная косая мышца живота
- б) внутренняя косая мышца живота
- в) прямая мышца живота
- г) поперечная мышца живота

Функции мышц живота:

- Движение туловища
- Защита внутренних органов
- Поддержание внутрибрюшного давления
- Участие в дыхании (как вспомогательные дыхательные мышцы)

«Слабые» места передней брюшной стенки:

- Белая линия живота
- Пупочное кольцо
- Паховый канал

### 2. Мышца груди

Делятся на поверхностные и глубокие

К поверхностным мышцам груди относятся:

1. Большая грудная мышца
2. Малая грудная мышца
3. Передняя зубчатая мышца
4. Подключичная мышца

К глубоким мышцам груди относятся **наружные и внутренние межрёберные мышцы**. Эти мышцы участвуют в дыхании, являясь собственно дыхательными мышцами.

Также к собственно дыхательным мышцам относится **диафрагма**.

Диафрагма - это тонкая плоская куполообразная мышечная пластинка, которая разделяет грудную и брюшную полости. Мышечные пучки диафрагмы берут начало от грудины, ребер, поясничных позвонков и заканчиваются в центре, образуя сухожильный центр. В результате этого различают поясничную, реберную и грудинную части диафрагмы. В диафрагме находятся отверстия для пищевода, аорты и нижней полой вены.

### 3 Мышцы спины.

Делятся на поверхностные и глубокие.

**Поверхностные мышцы спины:**

1. Широчайшая мышца спины
2. Трапециевидная мышца
3. Ромбовидная мышца
4. Задняя верхняя зубчатая мышца
5. Нижняя задняя зубчатая мышца

**Глубокие мышцы спины:**

1. Мышца, выпрямляющая позвоночник

## Мышцы верхних конечностей

*Подразделяются на:*

1. Мышцы плечевого пояса

- Дельтовидная
- Надостная
- Подостная
- Большая круглая
- Малая круглая

Эти мышцы окружают плечевой сустав и работают на него.

## 2. Мышцы плеча

а) передняя группа

- Двуглавая мышца плеча
- Плечевая мышца

Мышцы передней группы плеча являются сгибателями.

б) задняя группа

- Трехглавая мышца плеча
- Локтевая мышца

Мышцы задней группы плеча являются разгибателями.

## 3. Мышцы предплечья

### 1) передняя группа

сгибатели кисти, пальцев и пронаторы

а) *поверхностный слой*

- Плечелучевая мышца
- Круглый пронатор
- Лучевой сгибатель
- Длинная ладонная мышца
- Локтевой сгибатель запястья
- Поверхностный сгибатель пальцев

б) *глубокий слой*

- Глубокий сгибатель пальцев
- Длинный сгибатель большого пальца
- Квадратный пронатор

### 2) задняя группа

разгибатели кисти, пальцев и супинаторы.

а) *поверхностный слой*

- Длинный лучевой разгибатель запястья
- Короткий лучевой разгибатель запястья
- Разгибатель пальцев
- Разгибатель мизинца
- Локтевой разгибатель

б) *глубокий слой*

- Супинатор
- Длинная мышца, отводящая большой палец кисти
- Короткий разгибатель большого пальца кисти
- Длинный разгибатель большого пальца кисти

## 4. Мышцы кисти

- а) мышцы возвышения большого пальца
- мышца, приводящая большой палец кисти;
- короткий сгибатель большого пальца кисти
- короткая мышца, отводящая большой палец кисти
- мышца, противопоставляющая большой палец

- б) мышцы средней группы
- Червеобразные
- Ладонные межкостные мышцы
- Тильные межкостные мышцы

- в) мышцы возвышения мизинца
- Короткая ладонная
- Мышца, отводящая мизинец
- Мышца, противопоставляющая мизинец
- Короткий сгибатель

### **Мышцы нижних конечностей**

*Подразделяются на:*

#### **1. Мышцы таза**

- а) наружная группа (например, ягодичные мышцы)
- б) внутренняя группа (например, грушевидная мышца)

#### **2. Мышцы бедра**

- а) передняя группа (четырёхглавая мышца бедра, портняжная мышца)
- б) медиальная группа (стройная мышца, приводящие мышцы, гребешковая мышца)
- в) задняя группа (двуглавая мышца, полусухожильная мышца, полуперепончатая мышца)

#### **3. Мышцы голени**

а) *передняя группа*

- Передняя большеберцовая
- Длинный разгибатель пальцев
- Длинный разгибатель большого пальца стопы

б) *латеральная группа*

- Длинная малоберцовая мышца
- Короткая малоберцовая мышца

в) *задняя группа*

-трехглавая мышца голени (икроножная и камбаловидная мшцы)

#### **4. Мышцы стопы**

- а) Мышцы тыла стопы
- б) Мышцы подошвы стопы

### **Контрольные вопросы к разделу III «Опорно-двигательный аппарат»**

1. Что относится к опорно-двигательному аппарату?
2. Что такое скелет?
3. Какие функции выполняет скелет?
4. Какие костные вещества входят в состав каждой кости?
5. Чем сверху покрыта кость?
6. Как подразделяются кости?
7. Какие отделы имеет трубчатая кость?
8. Как кости соединяются между собой?

9. Какое строение имеет сустав?
10. Что такое череп?
11. Какие кости относятся к мозговому черепу?
12. Какие кости относятся к лицевому черепу?
13. Какие соединения костей черепа известны?
14. Чем отличается череп новорожденного от черепа взрослого?
15. Какие функции выполняет позвоночник?
16. Как называются изгибы позвоночника?
17. Что находится в позвоночном канале?
18. Какие отделы позвоночника известны?
19. Какие отростки имеет позвонок?
20. Как подразделяются ребра?
21. Какие части имеет ребро?
22. Какие кости образуют плечевой пояс?
23. Какие отделы имеет свободная верхняя конечность?
24. Какое строение имеет плечевая кость? Локтевая кость? Лучевая кость?
25. Какое строение имеет кисть?
26. Какое строение имеет тазовая кость?
27. Какие кости образуют таз?
28. Какое строение имеет бедренная кость? Большеберцовая кость? Малоберцовая кость?
29. Какое строение имеет стопа?
30. Какое строение имеет скелетная мышца.
31. Что относится к вспомогательному аппарату скелетных мышц?
32. Как подразделяются скелетные мышцы?
33. Какие жевательные мышцы известны?
34. Какие функции выполняют мимические мышцы?
35. Какие мышцы относятся к поверхностным мышцам шеи?
36. Какие мышцы живота известны?
37. Каковы функции мышц живота?
38. Какие основные мышцы спины известны?
39. Какие мышцы груди являются поверхностными?
40. Как устроена диафрагма?
41. Какие мышцы плечевого пояса известны?
42. Как подразделяются мышцы свободной верхней конечности?
43. Какие мышцы бедра известны?
44. Какая мышца на голени состоит из икроножной и камбаловидной мышц?

## **Раздел IV. Морфофункциональная характеристика системы органов дыхания. Процесс дыхания.**

### **Этапы дыхания:**

1. Внешнее дыхание.
2. Перенос газов кровью.
3. Внутреннее дыхание.  
Кислород используется клетками на окисление питательных веществ и получение энергии.

### **К органам дыхательной системы относятся:**

1. Полость носа.
2. Гортань.
3. Трахея.

4. Главные бронхи.
5. Легкие.

Глотка является перекрестком дыхательных и пищеварительных путей. Воздух из полости носа попадает в носоглотку, затем в рото- и гортаноглотку.

Полость носа и носоглотка – это верхние дыхательные пути.

Воздухоносные пути имеют жесткий «скелет», образованный хрящами.

**В полости носа** воздух очищается, увлажняется и согревается. В слизистой оболочке полости носа находятся обонятельные рецепторы.

Полость носа состоит из наружного носа и собственно полости носа. Полость носа сообщается с внешней средой (ноздри), носоглоткой (хоаны), глазницей (носослезный канал), придаточными пазухами (гайморова, лобная, клиновидная, решетчатая).

**Гортань** находится на передней поверхности шеи на уровне 4-6 шейных позвонков.

Имеет хрящевой скелет (щитовидный хрящ, перстневидный хрящ, надгортанник, черпаловидные хрящи)

Полость гортани имеет 3 отдела: преддверье гортани, голосовой отдел, подголосовое пространство.

В голосовом отделе имеются складки: преддверные и голосовые. Голосовые складки ограничивают голосовую щель, самое узкое место гортани.

В голосовых складках гортани есть голосовые связки, при натяжении которых возникает звук.

Функции гортани:

1. Проведение воздуха.
2. Звукообразование.

**Трахея:**

Трубка длиной 10-12 см.

Позади трахеи находится пищевод. Трахея состоит из хрящевых полуколец, задняя стенка трахеи перепончатая. На уровне грудного позвонка делится на: **правый и левый главные бронхи**. Деление трахеи на 2 главных бронха называется **бифуркация** трахеи.

**Главные бронхи:**

Идут к воротам легких.

Правый главный бронх шире, короче левого и является как бы продолжением трахеи (отходит от трахеи более вертикально).

**Легкие:**

Парный паренхиматозный орган конусовидной формы.

Легкие находятся в грудной полости.

Отделы легкого:

1. Верхушка
2. Основание.

Поверхности легкого:

1. Реберная.
2. Диафрагмальная.
3. Срединная.

Правое легкое состоит из 3-х долей, левое – из 2-х. Левое легкое по объёму меньше правого. Левое легкое имеет сердечную вырезку.

Лёгкое имеет ворота, через которые проходят главные бронхи, сосуды, нервы.

Легкое покрыто плеврой. Плевра – это серозная оболочка, покрывающая легкие и выстилающая стенки грудной полости. Плевра состоит из 2 листков (париетальный и висцеральный), между которыми расположена замкнутая плевральная полость.

Структурно – функциональной единицей лёгкого является ацинус. Ацинус представляет собой две респираторные бронхиолы и их разветвления.

Альвеолы оплетаются капиллярами малого круга кровообращения. Через стенку альвеолы и капилляра осуществляется газообмен: кислород поступает в кровь из альвеолярного воздуха, а углекислый газ поступает из крови в альвеолярный воздух.

### **Механизм вдоха и выдоха:**

Частота дыхания в покое составляет 18-20 в минуту.

Дыхательный центр находится в продолговатом мозге.

Физиологическим возбудителем дыхательного центра является углекислый газ.

К собственно дыхательным мышцам относятся межрёберные мышцы и диафрагма.

При вдохе сокращаются наружные межрёберные мышцы и диафрагма. Рёбра поднимаются, диафрагма уплощается. Увеличивается объём грудной полости. Растягиваются лёгкие. В легких падает давление. Воздух поступает в лёгкие. Происходит вдох.

При выдохе расслабляются наружные межрёберные мышцы и диафрагма. Рёбра опускаются, диафрагма поднимается куполом. Уменьшается объём грудной полости. Лёгкие сдавливаются. Воздух выталкивается из легких. Происходит выдох.

Дыхательный центр работает автоматически. Его работает руководит кора больших полушарий, что позволяет совершать произвольные дыхательные движения.

### **Контрольные вопросы к разделу IV «Морфофункциональная характеристика системы органов дыхания. Процесс дыхания».**

1. Какое значение имеет дыхание?
2. Какие этапы дыхания известны?
3. Какое строение и функции имеет полость носа?
4. Какое строение и функции имеет гортань?
5. Какое строение и функции имеет трахея?
6. Какое строение и функции имеют главные бронхи?
7. Какое строение и функции имеют легкие?
8. Какое строение и функции имеет плевра?
9. Как осуществляется вдох?
10. Где расположен дыхательный центр?

### **Раздел V. Морфофункциональная характеристика системы органов пищеварения. Процесс пищеварения. Обмен веществ и энергии.**

**Пищеварение** – это физиологический процесс механической и химической обработки пищи, в результате которого из сложных веществ образуются простые, хорошо усваиваемые организмом вещества.

#### **Механическая обработка:**

1. Измельчение пищи в полости рта зубами.
2. Перетирание пищи стенками пищеварительного тракта.

#### **Химическая обработка:**

1. Расщепление сложных органических веществ с помощью ферментов

**Ферменты** – это биологически активные вещества белковой природы, катализаторы химических реакций.

#### **Группы пищеварительных ферментов:**

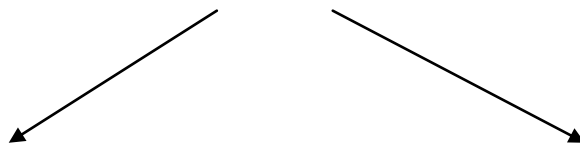
1. Протеазы
2. Липазы
3. Амилазы

Белки расщепляются до аминокислот.

Жиры расщепляются до глицерина и жирных кислот.

Углеводы расщепляются до моносахаридов (глюкоза).

## Пищеварительная система



### Пищеварительный тракт.

### Пищеварительные железы.

### Пищеварительные железы.

#### 1. Слюнные железы

Различают парные железы

1. Околоушная
2. Подъязычная
3. Поднижнечелюстная.

Протоки слюнных желез открываются в полость рта. Протоки околоушных слюнных желез открываются в преддверии полости рта сверху на уровне 2 большого коренного зуба. Подъязычные и поднижнечелюстные железы, их протоки, открываются под языком.

Слюна содержит ферменты (амилаза, мальтаза), лизоцим, муцин.

Центр слюноотделения находится в продолговатом мозге.

Различают рефлекторный и условно-рефлекторный механизмы слюноотделения.

#### 2. Печень

Самая крупная пищеварительная железа. Находится в брюшной полости, большей частью в правом подреберье. Покрыта капсулой. Имеет 2 поверхности: диафрагмальную и висцеральную.

Диафрагмальная поверхность выпуклая, прилегает к нижней поверхности диафрагмы; висцеральная направлена вниз и к нижележащим органам. Она вогнутая, имеет борозды и вдавленности от прилегающих внутренних органов. Верхняя и нижняя поверхности, соединяясь, образуют нижний острый и задний тупой края.

На висцеральной поверхности печени находятся три борозды: правая продольная, левая продольная и поперечная. Поперечная борозда является воротами печени.

Печень состоит из долей. Серповидная связка делит печень на 2 большие доли: правая и левая.

Структурно – функциональной единицей печени является **долька**. Долька состоит из гепатоцитов, расположенных радиально вокруг центральной вены. Между печеночными балками расположены желчные и кровеносные капилляры.

##### Основные функции печени:

1. Обезвреживание ядовитых веществ
2. Участие во всех обменах организма
3. Депо крови, гликогена, железа, витаминов
4. Выработка желчи

Желчь вырабатывается печенью постоянно.

При пищеварении поступает по общему желчному протоку в двенадцатиперстную кишку. Накапливается в желчном пузыре. Желчь содержит желчные кислоты, желчные пигменты (билирубин), холестерин.

##### Значение желчи:

1. Активизирует ферменты поджелудочного и кишечного сока
2. Стимулирует движение кишечника
3. Замедляет гнилостные процессы
4. Эмульгирует жиры
5. Необходима для всасывания жиров и жирорастворимых витаминов



### 3. Поджелудочная железа

Является железой смешанной секреции.

Расположена в брюшной полости позади желудка. Покрыта капсулой. Поверхность железы неровная.

**Имеет 3 отдела:**

1. Головка
2. Тело
3. Хвост

Выделяет поджелудочный сок, который содержит ферменты:

1. Трипсин
2. Липаза
3. Амилаза
4. Мальтаза

Поджелудочный сок выделяется в двенадцатиперстную кишку. Проток поджелудочной железы открывается рядом с общим желчным протоком в области фатерова сосочка.

### 4. Пищеварительный тракт

1. Полость рта
2. Глотка
3. Пищевод
4. Желудок
5. Тонкая кишка
  - а) двенадцатиперстная кишка
  - б) тощая кишка
  - в) подвздошная кишка
6. Толстая кишка
  - а) слепая кишка
  - б) восходящая ободочная кишка
  - в) поперечно-ободочная кишка
  - г) нисходящая ободочная кишка
  - д) сигмовидная кишка
  - е) прямая кишка

#### Полость рта

В полости рта

1. Пища измельчается
2. Формируется пищевой комок
3. Определяется вкус пищи
4. Расщепляются углеводы

Полость рта имеет 2 отдела:

- 1) Преддверие
- 2) Собственно полость рта

Полость рта имеет отверстия:

- 1) Ротовая щель
- 2) Зев (отверстие, ограниченное корнем языка, мягким небом и небными дужками)

Из полости рта пища попадает через зев в глотку.

В полости рта находятся зубы и язык.

#### Зубы

Постоянных зубов – 32

Молочных зубов -20

Зуб имеет

1. коронку
2. шейку
3. корень

В состав зуба входят

1. эмаль
2. дентин
3. цемент

В полости зуба находится пульпа

Различают:

- Резцы
- Клыки
- Малые коренные зубы
- Большие коренные зубы

**Функции зубов:**

- 1) Откусывание пищи
- 2) Измельчение пищи
- 3) Звукообразование

**Язык**

Язык – это мышечный орган, имеющий

1. корень
2. тело
3. кончик

Язык покрыт слизистой оболочкой.

Слизистая оболочка языка имеет сосочки, она розовая, бархатистая, влажная.

Различают сосочки языка:

1. Нитевидные
2. Грибовидные
3. Желобоватые
4. Листовидные

**Функции языка:**

- 1) Восприятие вкуса, температуры пищи
- 2) Перемешивание пищи
- 3) Формирование пищевого комка
- 4) Продвижение пищи
- 5) Глотание пищи
- 6) речеобразование

**Глотка - это** полый орган, перекрест дыхательных и пищеварительных путей.

Имеет отделы:

1. *Носоглотка* - через хоаны сообщается с полостью носа, сообщается также с полостью среднего уха (барабанная полость) через слуховую (евстахиеву) трубу
2. *Ротоглотка* - через зев сообщается с полостью рта
3. *Гортаноглотка* - сообщается с гортанью и продолжается в пищевод

### **Функции глотки:**

1. Проведение пищи
2. Проведение воздуха

### **Пищевод**

Полый орган в виде трубки длиной 25-30 см.

Функция пищевода

1. Проведение пищи

### **Отделы:**

1. Шейный
2. Грудной
3. Брюшной

### **Слой стенки:**

1. Слизистая оболочка
2. Мышечная оболочка
3. Адвентициальная оболочка ( в брюшном отделе- серозная)

**Желудок** - это расширенный отдел пищеварительного тракта

Находится в брюшной полости (собственно эпигастральная область и левое подреберье).

### **Отделы:**

1. Кардиальный отдел
2. Свод
3. Тело
4. Пилорический отдел

Слой стенки желудка:

1. Слизистая оболочка
2. Мышечная оболочка
3. Серозная оболочка

*В слизистой оболочке находятся желудочные железы, выделяющие желудочный сок.*

### **В состав желудочного сока входят**

1. Слизь - предохраняет желудок от самопереваривания, содержит внутренний фактор Кастла, необходимый для всасывания витамина В-12

2. Ферменты

Основными ферментами желудочного сока являются пепсины. Они расщепляют белки до промежуточных продуктов. Выделяются в неактивной форме. Для активизации пепсинов необходима соляная кислота.

3. Соляная кислота

- активизирует ферменты желудочного сока
- регулирует работу пилорического сфинктера
- обладает бактерицидным действием
- необходима для всасывания железа

### **Тонкая кишка**

Имеет длину 5 метров.

1. Двенадцатиперстная кишка

2. Тошная кишка
3. Подвздошная кишка
- 2+3 – брыжеечный отдел тонкой кишки

Слои стенки тонкой кишки:

1. Слизистая оболочка

складчатая, имеет большое количество ворсинок. В слизистой оболочке расположены кишечные железы, вырабатывающие кишечный сок. Там же находятся и лимфоидные образования (солитарные фолликулы, множественные фолликулы (пейеровы бляшки))

2. Мышечная оболочка

образована гладкой мышечной тканью

3. Серозная оболочка

В тонкой кишке заканчивается расщепление питательных веществ и осуществляется всасывание. Всасывание происходит в кровь и лимфу. В ворсинках слизистой оболочки тонкой кишки расположены кровеносные и лимфатические капилляры.

### **Толстая кишка**

*Имеет длину 2 метра.*

1. Слепая кишка с аппендиксом (находится в правой подвздошной области)
2. Восходящая ободочная кишка
3. Поперечно- ободочная кишка
4. Нисходящая ободочная кишка
5. Сигмовидная кишка (находится в левой подвздошной области)
6. Прямая кишка

Толстая кишка отличается от тонкой (большой диаметр, мышечные ленты, гаустры, жировые привески)

*В толстой кишке*

1. Всасывается вода
2. Формируются каловые массы
3. Микрофлора вырабатывает витамины

Дефекация – это удаление каловых масс из организма. Центр непроизвольной дефекации расположен в спинном мозге.

Брюшина – это серозная оболочка, выстилающая стенки брюшной полости и покрывающая органы, находящиеся в ней.

Брюшина состоит из двух листков, между ними брюшинная полость.

*Образования брюшины:*

- 1.связки
- 2.сальники
- 3.брыжейки

**Контрольные вопросы к разделу V «Морфофункциональная характеристика системы органов пищеварения. Процесс пищеварения. Обмен веществ и энергии».**

1. Что такое пищеварение?
2. Что такое механическая обработка пищи?
3. Что такое химическая обработка пищи?
4. Какое строение имеет полость рта?
5. Какие отверстия имеет полость рта?
6. Какие слюнные железы известны?
7. Какие ферменты входят в состав слюны?
8. Какие отделы имеет глотка?
9. Какое строение пищевода?
10. Где расположен желудок?
11. Какие отделы имеет желудок?

12. Что входит в состав желудочного сока?
13. Где расположена печень?
14. Каковы основные функции печени?
15. Что такое желчь?
16. Где расположена поджелудочная железа?
17. Какие ферменты входят в состав поджелудочного сока?
18. Какое строение имеет тонкая кишка?
19. Какое строение имеет толстая кишка?
20. Какие процессы проходят в кишечнике?
21. Что такое брюшина?
22. Какие образования брюшины известны?

## **Раздел VI. Морфофункциональная характеристика органов выделения. Процесс выделения. Система органов репродукции.**

**К мочевыделительной системе относятся:**

1. Почки
2. Мочеточники
3. Мочевой пузырь
4. Мочеиспускательный канал

**Почки** - это парный паренхиматозный орган бобовидной формы. Находятся в брюшной полости, забрюшинно в поясничной полости.

**Функции почек:**

1. Образование мочи
2. Регуляция артериального давления
3. Регуляция кроветворения
4. Регуляция водно- солевого обмена
5. Регуляция кислотно – щелочного равновесия

**Почка состоит из:**

1. Кортикального вещества
2. Мозгового вещества

**Синус (пазуха) почки включает:**

1. Малые почечные чашечки
2. Большие почечные чашечки
3. Почечная лоханка

Структурно – функциональной единицей почки является **нефрон**.

*Нефрон включает:*

1. Почечное тельце
  - Капиллярный клубочек
  - Капсула **Боумена–Шумлянского**
2. Канальцы
  - Проксимальный извитой каналец
  - Петля **Генле**
  - Дистальный извитой каналец
  - Вставочный каналец

Моча образуется в нефронах, поступает в собирательные трубочки, затем - в почечный синус.

## **Стадии образования мочи:**

### *I. Образование первичной мочи.*

1. **Фильтрация.** Образуется первичная моча (120- 180 л)

Стадия проходит в почечном тельце.

### *II. Образование вторичной мочи.*

1. **Реабсорбция.** Обратное всасывание в кровь нужных организму веществ.

2. **Секреция.** Выделение веществ из крови в просвет канальцев нефрона.

Образуется вторичная (конечная) моча 1,5 – 2 л за сутки.

В состав мочи входят вода, минеральные соли, продукты распада белка ( мочевины, мочевая кислота, креатинин), желчные пигменты, красители, гормоны, ферменты.

**Мочеточники** - это трубки длиной около 30 см.

### *Отделы:*

1. Брюшной
2. Тазовый

Открываются в области дна мочевого пузыря.

### *Функции:*

1. Проведение мочи

**Мочевой пузырь.** - это полый мышечный орган, накапливающий мочу.

### *Имеет:*

1. Верхушку
2. Тело
3. Дно
4. Шейку

**Стенка мочевого пузыря состоит из 3х слоев:**

1. Слизистая оболочка
2. Мышечная оболочка
3. Адвентициальная оболочка

Находятся в полости малого таза. Под мочевым пузырем у **мужчин** лежит предстательная железа, сзади - прямая кишка и семенные пузырьки. Сзади мочевого пузыря у **женщины** находится матка и влагалище.

### **Мочеиспускательный канал**

У **женщины** мочеиспускательный канал открывается в преддверии влагалища. Представляет собой трубку длиной 3,5-5 см

У **мужчины** мочеиспускательный канал открывается на головке полового члена. Представляет собой узкую изогнутую трубку.

### *Имеет 3 части:*

1. Предстательная
2. Перепончатая
3. Губчатая

## **Женские половые органы**

**Различают наружные и внутренние половые органы.**

### **К наружным относятся**

1. большие половые губы
2. малые половые губы
3. клитор
4. преддверие влагалища

Большие и малые половые губы представляют собой кожные складки, выполняющие защитную функцию.

Пространство между малыми половыми губами называется преддверие влагалища.

### **К внутренним половым органам относятся**

1. Матка
2. Влагалище
3. Маточные трубы
4. Яичники

**Матка** – это мышечный орган грушевидной формы.

Находится матка в полости малого таза. Спереди от матки располагается мочевого пузыря. Сзади матки находится прямая кишка.

*Отделы матки:*

1. дно
2. тело
3. шейка

Дно матки обращено кпереди, угол между телом и шейкой матки открыт вперед.

*Слои стенки матки:*

1. эндометрий
2. миометрий
3. периметрий

Канал шейки матки открывается во влагалище отверстием – **зев**.

*Функции матки.*

1. вынашивание плода
2. менструальная

### **Маточные трубы**

Парный орган длиной 10-12 см, лежат маточные трубы в полости малого таза.

*Отделы маточных труб:*

1. маточная часть
2. перешеек
3. ампула
4. воронка с бахромками

*Слои стенки маточной трубы:*

1. слизистая оболочка
2. мышечная оболочка
3. серозная оболочка

*Функции маточных труб:*

1. проведение яйцеклетки
2. оплодотворение

**Влагалище**- это растяжимая трубка длиной 8-10см.

*Слои стенки влагалища:*

1. слизистая оболочка
2. мышечная оболочка
3. соединительно- тканная оболочка

*Функции влагалища:*

1. является органом совокупления
2. является родовым каналом.

## **Яичники**

- это парный орган округлой формы. Расположены яичники в полости малого таза. Состоит из коркового и мозгового вещества. В корковом веществе находятся фолликулы, содержащие яйцеклетки.

*Функции яичников:*

1. созревание яйцеклеток
2. выработка гормонов (эстрогены, прогестерон)

Выход яйцеклетки из яичника называется **овуляция**.

## **Мужские половые органы**

Делятся на:

### **1. наружные:**

- а) половой член
- б) мошонка

### **2. внутренние:**

- а) яички
- б) придатки яичек
- в) семявыносящие протоки
- г) семенные пузырьки
- д) семявыбрасывающие протоки
- е) предстательная железа
- ж) бульбоуретральные железы

## **Яичко**

Парная половая железа овоидной формы. Расположены яички в мошонке. Разделено яичко на дольки, в которых находятся извитые семенные канальцы.

*Функции яичек:*

1. Сперматогенез
2. выработка тестостерона

## **Придаток яичка**

Парный орган удлинённой формы, лежит позади яичка.

Имеет три раздела:

1. головка
2. тело
3. хвост

*Функции придатков яичек:*

1. проведение сперматозоидов
2. дозревание сперматозоидов

## **Семявыносящий проток**

Парный орган в виде трубки длиной 45- 50 см.

*Функция:*

1. выведение сперматозоидов

## **Семенной пузырек**

Парный орган вытянутой формы. Лежат семенные пузырьки позади мочевого пузыря. Имеют бугристую поверхность.

*Функция:*

1. выделение секрета, входящего в состав спермы

## **Семявыбрасывающий проток**



Парные органы, образующиеся при слиянии протока семенного пузырька семявыносящего протока. Открывается в предстательную часть мочеиспускательного канала.

*Функция:*

1. выведение сперматозоидов

**Предстательная железа** - это железисто-мышечный орган, расположенный под мочевым пузырем

*Функции предстательной железы:*

1. непроизвольный сфинктер мочеиспускательного канала
2. выработка секрета, входящего в состав спермы

### **Бульбоуретральные железы**

Располагаются в области промежности

Имеют выводные протоки, открывающиеся в мочеиспускательный канал.

## **Контрольные вопросы к разделу VI. «Морфофункциональная характеристика органов выделения. Процесс выделения. Система органов репродукции».**

1. Какие органы относятся к мочевыделительной системе?
2. Значение образования мочи.
3. Какое строение имеют почки?
4. Какие стадии образования мочи известны?
5. Какое строение и функции имеют мочеточники?
6. Какое строение и функции имеет мочевой пузырь?
7. Какое строение имеет мочеиспускательный канал женщины? Мужчины?
8. Как подразделяются половые органы?
9. Какие половые органы относятся в внутренним у женщины? У мужчины?
10. Что такое овуляция?
11. Где образуются сперматозоиды?

## **Раздел VII. Внутренняя среда организма. Система крови. Иммунная система человека.**

### **Кровь: состав и свойства.**

**Кровь** – это жидкая соединительная ткань красного цвета, состоящая из плазмы и форменных элементов.

#### **Функции крови:**

1. транспортная (переносит  $O_2$ ,  $CO_2$ , питательные вещества, продукты распада)
2. терморегуляторная
3. регуляция процессов жизнедеятельности (гуморальная регуляция)

**Плазма** – прозрачная жидкость, в состав которой входят неорганические вещества (минеральные соли) и органические вещества (белки, глюкоза, витамины, липопротеиды и т.д.)

Плазма без фибриногена называется **сыворотка**.

#### **Форменные элементы:**

1. эритроциты
2. лейкоциты
3. тромбоциты

**Эритроциты** – это красные кровяные безъядерные клетки.

*Функция эритроцитов:*

1. перенос кислорода и углекислого газа.

Образуются в красном костном мозге.

Норма эритроцитов для мужчин  $4,0 \times 10^{12/л}$  -  $5,0 \times 10^{12/л}$

для женщин  $3,9 \times 10^{12/л}$  –  $4,5 \times 10^{12}$

В эритроцитах содержится **гемоглобин**. При помощи гемоглобина эритроциты переносят кислород и углекислый газ

Соединение Hb с O<sub>2</sub> называется оксигемоглобин.

Соединение Hb с CO<sub>2</sub> называется карбогемоглобин

При отравлении угарным газом образуется карбоксигемоглобин (трудноразрушимое соединение), эритроциты не могут переносить O<sub>2</sub>.

**Лейкоциты** – это бесцветные кровяные клетки, выполняющие защитную функцию. Норма лейкоцитов  $4,0 \times 10^9/\text{л}$  -  $9,0 \times 10^9/\text{л}$

Различают:

1. гранулоциты (зернистые лейкоциты)

а) нейтрофилы

б) базофилы

в) эозинофилы

По степени зрелости гранулоциты подразделяются на миелоциты, метамиелоциты, палочкоядерные и сегментоядерные. Миелоциты и метамиелоциты – юные гранулоциты, в крови у здоровых людей отсутствуют

2. агранулоциты (незернистые лейкоциты)

а) моноциты

б) лимфоциты

Лейкоциты образуются в красном костном мозге. Лимфоциты образуются в селезенке, лимфатических узлах, вилочковой железе.

**Лейкоцитоз** – повышение количества лейкоцитов в крови. Наблюдается при воспалительных заболеваниях, у здоровых людей после еды.

**Лейкопения** – уменьшение количества лейкоцитов.

**Лейкоцитарная формула** – это процентное содержание различных видов лейкоцитов в объеме крови.

**Тромбоциты** – это кровяные пластинки, необходимые для свертывания крови. Образуются в красном костном мозге.

Норма тромбоцитов  $180 \times 10^9/\text{л}$  -  $320 \times 10^9/\text{л}$

### Группы крови

В крови есть белковые вещества агглютиногены и агглютинины.

Агглютиногены находятся в эритроцитах.

Агглютинины находятся в плазме.

В зависимости от содержания агглютиногенов и агглютининов различают по системе АВО четыре группы крови

Название группы крови	Агглютиногены	Агглютинины
O(I)		$\alpha, \beta$
A(II)	A	$\beta$
B(III)	B	$\alpha$
AB(IV)	AB	

Для переливания используется одногруппная кровь донора.

Донор – человек, отдающий кровь.

Реципиент – человек, принимающий кровь

### Резус - фактор

Особый белок, находящийся в эритроцитах.

Rh+ - есть резус – белок в эритроцитах.

Rh- - нет резус- белка в эритроцитах.

### Свертывание крови.

Свертывание крови – это защитная реакция организма, сложный биохимический процесс превращения растворимого белка фибриногена в нерастворимый фибрин. Фибрин образует основу тромба, который закрывает поврежденный кровеносный сосуд.

Наследственное заболевание, при котором нарушено свертывание крови называется – **гемофилия**. Свертывание крови также нарушено при недостаточном количестве тромбоцитов, поражении печени (плохо образуется протромбин и фибриноген), низкой концентрации кальция в крови.

### **СОЭ**

Скорость оседания эритроцитов

В норме у мужчин от 2 до 10 мм/ час.

У женщин от 3 до 15 мм/ час.

Увеличение скорости оседания эритроцитов отмечается при воспалительных заболеваниях.

### **Понятие о кроветворении.**

Кроветворение – это образование форменных элементов крови. Кроветворение осуществляется в кроветворных органах.

К кроветворным органам относятся красный костный мозг, селезенка, лимфатические узлы.

## **Контрольные вопросы к разделу VII. Внутренняя среда организма. Система крови. Иммунная система человека.**

1. Что такое кровь?
2. Какие функции выполняет кровь?
3. Что такое плазма?
4. Какие форменные элементы известны? Каковы их функции?
5. Что такое агглютиногены?
6. Где осуществляется гемопоэз?
7. Что такое резус-фактор?
8. Что такое свертывание крови?

## **Раздел VIII. Морфофункциональная характеристика системы кровообращения. Процесс кровообращения и лимфообращения.**

### **Сердечно-сосудистая система**

К сердечно-сосудистой системе относятся сердце и сосуды.

**Артерии** – это сосуды несущие кровь от сердца к органам.

Артерии большого круга кровообращения несут *артериальную кровь*, а малого круга – *венозную кровь*.

*Самая крупная артерия - это аорта.*

Самые мелкие артерии называются **артериолы**.

Стенка артерий состоит из 3 слоев: внутренняя оболочка, средняя оболочка (гладкая мышечная ткань), наружная оболочка. Между слоями стенки находятся эластические мембраны.

**Вены** – это сосуды, несущие кровь от органов к сердцу. Вены большого круга кровообращения несут *венозную кровь*, а малого круга *артериальную*.

Самые мелкие вены называются **венулы**. Самая крупная вена – *нижняя полая*.

В стенке вен отсутствуют эластические мембраны. Вены конечностей имеют клапаны, препятствующие обратному току крови.

**Капилляры** – мельчайшие кровеносные сосуды, через стенки которых проходит обмен веществ между кровью и тканями.

**Круг кровообращения** – это замкнутая система сосудов, по которым кровь движется от сердца к органам и обратно.

### **Большой круг кровообращения**

Начало: из левого желудочка начинается аорта

Конец: заканчивается верхней и нижней полыми венами в правом предсердии.

Значение: доставка кислорода органам и тканям.

### **Малый круг кровообращения:**

Начало: из правого желудочка начинается легочный ствол.( делится на 2 легочные артерии)

Конец: заканчивается легочными венами(4 шт.) в левом предсердии

Значение: обогащение крови кислородом в легких.

**Сердце** – полый мышечный орган конусовидной формы весом около 300 грамм. Расположено сердце в грудной полости в средостении за грудиной.

**Отделы:**

1. основание
2. верхушка

**Камеры:**

1. левое предсердие
2. левый желудочек
3. правое предсердие
4. правый желудочек

Сердце покрыто околосердечной сумкой – **перикард**.

**Слои стенки сердца:**

1. эндокард
2. миокард
3. эпикард

Околосердечная сумка называется перикард.

**Клапаны сердца** – это выросты эндокарда, препятствующие обратному току крови.

Различают клапаны:

1. полулунные (у выхода аорты и у выхода легочного ствола)
2. створчатые
- 3) двустворчатый (митральный, левый атриовентрикулярный)
- 4) трехстворчатый (трикуспидальный, правый атриовентрикулярный)

**Цикл сердечной деятельности:**

1. систола предсердий 0,1 сек.
2. систола желудочков 0,3 сек.
3. диастола 0,4 сек.

Сердечная мышца обладает **автоматией**.

**Автоматия** – это способность миокарда сокращаться под действием импульсов, возникающих в самом себе.

«Водителем» сердечного ритма является синусный узел. Синусный узел является основным элементом в **проводящей системе** сердца. К ней также относятся атриовентрикулярный узел, пучок Гисса, ножки пучка Гисса, волокна Пуркинье.

**Аорта и её ветви**

Аорта – самая крупная артерия большого круга кровообращения. Начинается аорта из левого желудочка.

**Отделы аорты:**

1. Восходящая аорта

От нее отходят коронарные артерии, кровоснабжающие миокард.

2. Дуга аорты

кровоснабжает органы головы, шеи, верхние конечности от дуги аорты плечеголовной ствол, левая общая сонная артерия, левая подключичная артерия.

3. Нисходящая аорта.

а) грудная аорта

кровоснабжает стенки и органы грудной клетки.

б) брюшная аорта

кровоснабжает органы и стенки брюшной полости.

Нисходящая аорта делится на правую и левую общие подвздошные артерии.

### **Общая сонная артерия**

Общая сонная артерия проходит по боковой поверхности шеи, на уровне верхнего края щитовидного хряща общая сонная артерия делится на наружную сонную артерию и внутреннюю сонную артерию.

Внутренняя сонная артерия входит в полость черепа, кровоснабжает головной мозг. Наружная сонная артерия кровоснабжает органы головы и шеи. (лицевая артерия, язычная артерия, верхняя щитовидная артерия, затылочная артерия, глоточная артерия, поверхностная височная артерия, верхнечелюстная артерия)

### **Подключичная артерия.**

Отходит от дуги аорты слева и от плечевого ствола справа.

Подключичная артерия → подкрыльцовая артерия → плечевая артерия → лучевая и локтевая артерия → ладонные дуги → пальцевые артерии.

### **Грудная аорта**

Проходит в грудной полости. Отдаёт пристеночные и органные ветви.

#### **Пристеночные артерии**

1. межреберные артерии
2. верхние диафрагмальные артерии

#### **Органые артерии**

1. пищеводные артерии
2. средостенные артерии.
3. бронхиальные артерии
4. перикардальные артерии

### **Брюшная аорта**

Проходит в брюшной полости. Отдаёт пристеночные и органные артерии.

Пристеночные артерии:

1. Нижние диафрагмальные артерии
2. Поясничные артерии

Органые артерии:

#### **1. Парные артерии**

1. почечные артерии
2. надпочечниковые артерии
3. яичковые (яичниковые артерии) артерии

#### **2. Непарные артерии**

1. чревной ствол
2. верхняя брыжеечная артерия
3. нижняя брыжеечная артерия

### **Общая подвздошная артерия**

Общая подвздошная артерия делится на наружную и внутреннюю подвздошные артерии.

Внутренняя подвздошная артерия кровоснабжает органы и стенки таза.

Наружная подвздошная артерия → бедренная артерия → подколенная артерия → передняя и задняя большеберцовые артерии → артерии стопы.

### **Вены большого круга кровообращения.**

**Вены** – это кровеносные сосуды, несущие кровь от органов к сердцу. Различают систему верхней и нижней полых вен.

**Верхняя полая вена** образуется при слиянии плечеголовных вен. Собирает венозную кровь от органов головы, шеи, верхних конечностей. Каждая плечеголовная вена образуется при слиянии внутренней яремной и подключичной вен.

### **Вены верхних конечностей.**

Различают поверхностные и глубокие вены верхних конечностей.

Поверхностные вены расположены под кожей в виде сетей. Различают медиальную и латеральную подкожные вены руки. Глубокие вены лежат рядом с артериями, называются так же как и артерии. Каждую артерию сопровождают 2 вены-спутницы.

**Нижняя полая вена** образуется при слиянии правой и левой общих подвздошных вен. Собирает кровь от нижних конечностей, стенок брюшной полости, печени и парных органов грудной полости. От непарных органов брюшной полости кровь собирается в воротную вену.

**Воротная вена** образуется при слиянии селезеночной, верхней брыжеечной и нижней брыжеечной вен. Входит через ворота в печень.

**Внутренняя подвздошная артерия** собирает венозную кровь от стенок и органов малого таза.

**Наружная подвздошная артерия** собирает венозную кровь от нижних конечностей.

#### **Вены нижних конечностей**

Различают поверхностные и глубокие вены. Поверхностные вены лежат в виде сетей под кожей. Различают большую и малую подкожные вены ноги. Глубокие вены лежат рядом с артериями между мышцами, на голени каждую артерию сопровождают две вены-спутницы.

### **Тема: Лимфатическая система**

#### **Функции:**

1. дополнительный дренаж тканей
2. защитная функция (иммунная)
3. образование лимфоцитов
4. распространение микроорганизмов и метастаз опухолей

К лимфатической системе относятся:

1. лимфоидные органы
  - а) лимфатические узлы
  - б) селезенка
  - в) миндалины
2. лимфатические сосуды

Лимфа — прозрачная жидкость, имеющая щелочную реакцию рН 7,35—9,0 и плотность 1,017—

1,026. По химическому составу близка к плазме крови, но отличается от нее меньшим содержанием белка, ионов калия, кальция и др.

#### *Состав*

лимфы меняется в зависимости от особенностей деятельности и обмена веществ органа (части тела), откуда она оттекает. Так, лимфа, оттекающая от кишечника, содержит значительное количество ферментов и гастроинтестинальных гормонов, жиров и жирорастворимых веществ, витаминов;

#### *Лимфа*

оттекающая от желез внутренней секреции, характеризуется более высоким содержанием гормонов, продуцируемых этими железами, и т.д.

Являясь частью внутренней среды, лимфа выполняет барьерную, иммунную, выделительную и другие функции. Отток лимфы обеспечивается теми же факторами, которые определяют отток венозной крови — присасывающей функцией сердца, грудной клетки, работой мышц.

Отток лимфы осуществляется: лимфатические капилляры → лимфатические сосуды → лимфатические узлы → лимфатические коллекторы → лимфатические стволы → лимфатические протоки.

1. Грудной (левый)
2. Правый

Лимфатические сосуды прерываются в лимфатических узлах. Лимфатические узлы, собирающие лимфу от определенных областей, называются регионарными. Например, для

органов головы регионарными лимфатическими узлами являются подбородочные, подчелюстные, околоушные, заушные, затылочные лимфатические узлы.  
Лимфатические протоки несут лимфу в венозную систему.

### **Контрольные вопросы к разделу VIII. «Морфофункциональная характеристика системы кровообращения. Процесс кровообращения и лимфообращения»**

1. Что такое артерии?
2. Что такое вены?
3. Что такое капилляры?
4. Где начинается и заканчивается большой круг кровообращения? Малый?
5. Какие сосуды начинают и заканчивают большой круг кровообращения? Малый?
6. Где находится сердце?
7. Какие отделы и камеры имеет сердце?
8. Какие фазы сердечной деятельности известны?
9. Какие отделы имеет аорта?
10. Какие сосуды отходят от дуги аорты?
11. Что кровоснабжают ветви внутренней сонной артерии?
12. Что кровоснабжают ветви грудной аорты?
13. Какие артерии кровоснабжают верхние конечности?
14. Какие артерии кровоснабжают нижние конечности?
15. Откуда собирает кровь верхняя полая вена?
16. Откуда собирается кровь в воротную вену?
17. Как подразделяются вены верхних и нижних конечностей?
18. Какие функции выполняет лимфатическая система?
19. Что такое лимфа?
20. Что такое регионарные лимфатические узлы?

## **Раздел IX. Система управления в организме. Физиологические основы процессов регуляции**

### **Железы внутренней секреции**

#### **Различают железы:**

1. Внешней секреции (экзокринные).

Например: слюнные, потовые, слюнные.

2. Внутренней секреции (эндокринные).

Эти железы не имеют выводных протоков, выделяют гормоны в кровь.

К эндокринным железам относятся: эпифиз, гипофиз, щитовидная железа, паращитовидные железы, надпочечники.

3. Смешанной секреции.

а) поджелудочная железа

б) половая железа

в) вилочная железа

Если эндокринная железа выделяет чрезмерно много гормона, говорят о гиперфункции железы.

Если эндокринная железа выделяет мало гормона, говорят о гипофункции железы

### **Гипофиз**

Находится в полости черепа. Передняя доля выделяет гормоны.

1. Соматотропный (СТГ)

2. Тиреотропный (ТТГ)

3. Адренотропный (АКТГ)

4. Гонадотропные:

а) фолликулостимулирующий ФСГ

б) лютеинизирующий ЛГ

Задняя доля гипофиза гормоны не образует. Вазопрессин и окситоцин образуются в гипоталамусе, поступают в заднюю долю гипофиза и затем выделяются в кровь.

### **Щитовидная железа**

Находится на передней поверхности шеи. Имеет *правую, левую, пирамидальную доли и перешеек*. Для синтеза гормонов щитовидной железы необходимо поступление йода.

### **Гормоны щитовидной железы.**

1. Тироксин (Т4)
2. Трийодтиронин (Т3)
3. Тиреокальцитонин

Тироксин и трийодтиронин регулируют основной обмен, рост организма, психическую деятельность. Тиреокальцитонин регулирует обмен кальция.

### **Паращитовидные железы**

Находятся на передней поверхности шеи, прилежат к щитовидной железе с боку. Выделяют паратгормон, регулирующий обмен кальция.

### **Вилочковая железа (тимус)**

Находится в грудной полости в средостении.

#### **Функции:**

1. Образование Т – лимфоцитов
2. Выделение гормонов (тимозин)

### **Надпочечники**

Находятся на верхних полюсах почек.

Состоит из 2х веществ:

#### **1. Корковое**

выделяет гормоны

- а) минералокортикоиды
- б) глюкокортикоиды
- в) половые

#### **2. Мозговое**

- выделяет гормоны

- а) адреналин
- б) норадреналин

### **Поджелудочная железа**

Находится в брюшной полости. Эндокринная часть представлена островками **Лангерганса**.

#### **Гормоны:**

1. **Инсулин** выделяется  $\beta$ - клетками, островков **Лангерганса**.

Инсулин – единственный гормон, понижающий концентрацию глюкозы в крови.

2. **Глюкагон** выделяется  $\alpha$  – клетками островков **Лангерганса**.

### **Половые железы**

1. **Яички** - находятся в *мошонке*.

Вырабатывают мужские половые гормоны (тестостерон).

Вырабатывают сперматозоиды.

2. **Яичники**.

Женские половые железы находятся в полости малого таза.

#### *Функции:*

1. Созревание яйцеклеток



## 2. Синтез гормонов ( эстрогены, прогестерон)

Эндокринная железа	Эндокринные заболевания
1. Гипофиз	Гигантизм Акромегалия Гипофизарный нанизм Несахарный диабет
2. Щитовидная железа	Диффузный токсический зоб (базедова болезнь) Микседема (гипотиреоз) Кретинизм Эндемический зоб
3. Поджелудочная железа	Сахарный диабет
4. Надпочечники	Болезнь Аддисона (бронзовая болезнь)

### Тема: Нервная система

Главными функциями нервной системы являются управление деятельностью разных органов и аппаратов, которые составляют целостный организм, осуществление связи организма в зависимости от состояния внешней и внутренней среды. Она также координирует процессы метаболизма, кровообращения, лимфооттока, которые в свою очередь влияют на функции нервной системы.

Структурно-функциональной единицей нервной системы является нервная клетка — нейрон. Формы и размеры нейронов разных отделов нервной системы могут варьировать, но для них характерно наличие тела и отростков — одного длинного (аксона) и множества древовидных коротких (дендритов).

Аксон проводит импульсы от тела нейрона к периферическим органам или к другим нервным клеткам.

Функция дендритов — проведение импульсов к телу нейронов от периферических рецепторов и других нейронов.

По количеству отростков нейроны делятся на три группы:

- униполярные,
- биполярные
- мультиполярные.

Передача нервного импульса от одного нейрона к другому происходит в местах их контактов (в синапсах).

По морфофункциональной характеристике нейроны делятся на

- **афферентные (чувствительные, или рецепторные)**

эти нейроны воспринимают воздействие из внешней и внутренней среды и генерируют в нервные импульсы. Тела афферентных, или чувствительных, рецепторных нейронов всегда лежат вне головного и спинного мозга, в узлах (ганглиях) периферической нервной системы. Один из отростков отходит от тела нервной клетки, затем следует на периферию и заканчивается чувствительным окончанием — **рецептором**. Другой отросток направляется в спинной и головной мозг в составе задних корешков спинномозговых или черепных нервов.

- **вставочные (ассоциативные)**

эти нейроны осуществляют связь между нервными клетками,

- **эфферентные (эффекторные)**

эти нейроны передают импульсы клеткам рабочих органов.

В зависимости от местонахождения рецепторы делятся на:

1) экстерорецепторы — воспринимают раздражения из внешней среды (находятся на слизистых оболочках, органах чувств, коже);

2) интерорецепторы — получают сведения главным образом при изменении химического состава внутренней среды организма, давления в тканях и органах; 3) проприорецепторы — воспринимают раздражения от мышц, сухожилий, связок, фасций, суставных капсул.

Нервная система представлена двумя частями: **центральная нервная система и периферическая нервная система.**

К центральной нервной системе относятся головной и спинной мозг.

К периферической нервной системе относятся черепные нервы, спинномозговые нервы, ганглии.

Нервная система подразделяется на **соматическую и вегетативную.**

В основе деятельности нервной системы лежит **рефлекс**.

**Рефлекс**- это ответная реакция организма на раздражение из внешней или внутренней среды при участии центральной нервной системы.

Путь, по которому осуществляется рефлекс, называется **рефлекторная дуга** (рефлекторное кольцо).

**Звенья рефлекторной дуги:**

1. рецептор
2. чувствительное волокно
3. рефлекторный центр
4. двигательное волокно
5. исполнительный орган

И.П. Павлов разделил рефлексы на безусловные и условные.

**Безусловные рефлексы** – это постоянные, наследуемые реакции, закономерно возникающие в ответ на раздражения, имеющие непосредственное биологическое значение.

**Условные рефлексы** – это рефлексы, вырабатываемые в течение индивидуальной жизни благодаря образованию временных нервных связей в коре больших полушарий.

<b>Безусловные рефлексы</b>	<b>Условные рефлексы</b>
1. имеются с рождения или появляются на определенном этапе развития.	1. приобретаются в течение жизни.
2. рефлекторные дуги постоянны, замыкаются в спинном мозге или стволе головного мозга.	2. рефлекторные дуги временны, замыкаются в коре больших полушарий.
3. жизнь без них невозможна.	3. способствуют выживанию
4. видоспецифичны.	4. индивидуальные
5. вызываются безусловным раздражителем.	5. вызываются условным раздражителем
6. передаются по наследству.	6. не передаются по наследству

**Головной и спинной мозг образованы белым и серым веществом.**

**Серое вещество** - это скопление тел нейронов.

**Представлено:**

1. **кора** – тонкий слой серого вещества, лежащий на поверхности
2. **ядра** – ограниченные скопления серого вещества внутри белого.

**Функция серого вещества:**

1. рефлекторная

**Белое вещество** – это скопление отростков нейронов.

**Функция белого вещества:**

1. проводниковая

**Спинальный мозг**

Длина 45 см

Спинальный мозг находится в позвоночном канале. Нижняя граница спинного мозга расположена на уровне I- II поясничного позвонка.

Спинальный мозг имеет сегментарное строение:

1. Шейный отдел – 8 сегментов
2. Грудной отдел – 12 сегментов
3. Поясничная часть 5 сегментов
4. Крестцовый отдел 5 сегментов
5. Копчиковый отдел -1 сегмент

Всего спинной мозг имеет 31 сегмент.

От спинного мозга отходят корешки, образующие спинномозговые нервы.

Спинальный мозг состоит из серого и белого вещества.

Серое вещество находится внутри белого, на срезе напоминает бабочку.

**Различают рога серого вещества:**

1. **передние**

сосредоточены тела двигательных нейронов

2. **задние**

расположены тела вставочных нейронов

3. **боковые**

находятся тела вегетативных нейронов

Спинальный мозг имеет центральный канал, содержащий спинномозговую жидкость.

**Функции спинного мозга:**

1. **рефлекторная**

центры спинальных рефлексов, например: (коленный, ахиллов, произвольное мочеиспускание и.т.д.

° в шейном отделе спинного мозга находится центр движения диафрагмы.(жизненно-важный центр)

2. **проводниковая**

**Головной мозг**

**Головной мозг находится** в полости черепа. Вес головного мозга в среднем 1350-1375 грамм.

**Отделы головного мозга:**

1. Продолговатый мозг
2. Задний мозг
3. Средний мозг
4. Промежуточный мозг
5. Конечный мозг

**Части головного мозга:**

1. Ствол головного мозга
2. Мозжечок
3. Большие полушария

**Продолговатый мозг**

**Продолговатый мозг имеет** форму усеченного конуса. Состоит из серого и белого вещества.

### **Функции:**

1. Проводниковая
2. Рефлекторная

### **В продолговатом мозге находятся центры:**

1. Дыхательный
2. Сердечной деятельности
3. Сосудодвигательный
4. Безусловных пищеварительных рефлексов (слюноотделение, глотание, и.т.д)
5. Защитных рефлексов (чихание, рвота, кашель)

### **Задний мозг**

#### **Задний мозг состоит из:**

1. Мозгового моста
2. Мозжечка

**Мозговой мост** (варолиев) состоит в основном из белого вещества и выполняет, в основном, проводниковую функцию.

**Мозжечок** расположен в задней черепной ямке. Состоит из 2-х полушарий и червя. Серое вещество мозжечка представлено корой и ядрами.

#### **Функции мозжечка:**

1. Координация движения
2. Регуляция мышечного тонуса
3. Регуляция равновесия

### **Средний мозг**

#### **Средний мозг включает:**

1. четверохолмие
2. ножки мозга

#### **Функции:**

1. Проводниковая
  2. Рефлекторная
- а) регуляция тонуса скелетных мышц  
б) центры ориентировочных, слуховых и зрительных рефлексов.

### **Промежуточный мозг**

#### **Промежуточный мозг включает:**

1. таламус – зрительные бугры
2. эпиталамус – надбугорная область
3. метаталамус – забугорная область
4. гипоталамус – подбугорная область

Зрительные бугры являются «коллекторами чувствительности», сопоставляют и оценивают поступающую информацию.

Гипоталамус является центром вегетативной нервной системы, обеспечивает постоянство внутренней среды. В гипоталамусе находятся центры терморегуляции, жажды, страха, удовольствия и неудовольствия, гнева и.т.д.

### **Конечный мозг**

Конечный мозг состоит из 2-х полушарий, соединённых мозолистым телом.

В каждом полушарии различают доли:

1. лобная
2. теменная
3. височная
4. затылочная
5. островок

Доли отделяются друг от друга при помощи борозд (углубления в вещество мозга).

На каждой доле имеются борозды и извилины разной величины и направления.

Большие полушария состоят из серого и белого вещества.

Серое вещество больших полушарий:

1. кора
2. подкорковые ядра

### **Функции конечного мозга (больших полушарий):**

1. обеспечивает сложное поведение
2. координация деятельности всех органов и систем
3. центры всех рецепторных систем расположены в больших полушариях
  - а) зрительный центр в затылочной доле
  - б) слуховой центр в височной доле
  - в) зона кожной чувствительности в теменной доле
  - г) двигательная зона коры в лобной доле.

### **Желудочки головного мозга.**

Это полости, которые находятся в головном мозге. По выполняемой функции они являются местом образования и вместилищем цереброспинальной жидкости, а также частью ликворопроводящих путей. В области головного мозга находятся четыре желудочка.

1. Боковые (правый и левый) желудочки лежат в толще белого вещества полушарий конечного мозга. Центральная часть желудочка залегает в теменной доле. От центральной части во все доли мозга расходятся отростки — рога: передний (лобный) — в лобную долю; нижний (височный) — в височную; задний (затылочный) — в затылочную долю.

Боковые желудочки замкнуты со всех сторон, за исключением межжелудочкового отверстия, через которое они соединяются с III желудочком, а при его помощи — друг с другом.

2. Третий желудочек — непарная полость щелевидной формы, расположен в промежуточном мозге. Через межжелудочковое отверстие полость III желудочка соединяется с боковыми желудочками.

3. Четвертый желудочек является производным полости ромбовидного мозга. По форме полость IV желудочка напоминает палатку, дно которой имеет форму ромба (ромбовидная ямка). Полость IV желудочка соединяется с субарахноидальным пространством тремя отверстиями — непарным средним и парными боковыми.

### **Оболочки головного мозга.**

Головной мозг окружен тремя оболочками, которые являются продолжением оболочек спинного мозга

**Твердая оболочка** головного мозга одновременно является надкостницей внутренней поверхности костей черепа, с которыми связана непрочно.

**Паутинная оболочка** головного мозга расположена внутри от твердой мозговой оболочки и отделяется от нее субдуральным пространством. Паутинная оболочка в виде мостиков перебрасывается с одной части на другую. От мягкой оболочки паутинная отделена подпаутинным (субарахноидальным) пространством, в котором содержится спинномозговая жидкость. Над широкими и глубокими бороздами паутинная оболочка образует подпаутинные цистерны. Подпаутинное пространство головного мозга соединяется с подпаутинным пространством спинного мозга на уровне большого затылочного отверстия.

**Мягкая (сосудистая) оболочка** — самая внутренняя оболочка мозга. Она плотно прилегает к поверхности мозга, заходит во все щели и борозды. Состоит из рыхлой соединительной ткани, в толще которой находятся кровеносные сосуды, обеспечивающие питание мозга. В некоторых местах сосудистая оболочка образует сосудистые сплетения, вырабатывающие спинномозговую жидкость.

Спинномозговая жидкость — жидкая биологическая среда организма, которая циркулирует в желудочках головного мозга, ликворопроводящих путях, субарахноидальном пространстве головного и спинного мозга. Она выполняет в ЦНС защитно-трофическую функцию, участвует в метаболизме мозга и др.

Общий объем спинномозговой жидкости у взрослого человека составляет в среднем 140 мл. Обновление ее происходит примерно 4—8 раз в сутки и зависит от питания, водного режима, физической нагрузки и др. Химический состав спинномозговой жидкости сходен с составом сыворотки крови, она содержит органические и неорганические вещества, которые принимают

участие в метаболизме мозга. При различных патологических процессах в ЦНС возможны изменения давления жидкости, ее свойств и состава, которые отражают то или иное заболевание.

### **Спинномозговые нервы**

**Спинномозговые нервы** - это нервы, отходящие от спинного мозга.

Спинномозговых нервов **31 пара**, все спинномозговые нервы по функции смешанные.

Спинномозговые нервы образуются при слиянии передних (двигательных) и задних (чувствительных) корешков спинного мозга.

Спинномозговые нервы иннервируют скелетные мышцы и кожу туловища и конечностей.

Спинномозговые нервы образуют парные сплетения:

1. шейное
2. плечевое
3. поясничное
4. крестцовое

От сплетения отходят нервы к коже и скелетным мышцам.

**Шейное сплетение** образовано передними ветвями четырех верхних шейных (C1 — C4) и лежит на глубоких мышцах шеи.

Мышечные нервы иннервируют трапецевидную, грудино-ключично-сосцевидную мышцы.

Кожные (чувствительные) нервы шейного сплетения дают начало большому ушному нерву, малому затылочному нерву, поперечному нерву шеи и надключичным нервам.

Самым крупным нервом шейного сплетения является диафрагмальный нерв. Он смешанный по функции. Двигательные волокна диафрагмального нерва иннервируют диафрагму, а чувствительные — перикард и плевру.

**Плечевое сплетение** образуется передними ветвями четырех нижних шейных (C5 — C8) нервов. Ветви, которые отходят от плечевого сплетения, делятся на короткие и длинные. Короткие ветви иннервируют главным образом кости и мягкие ткани плечевого пояса, длинные — свободную верхнюю конечность.

Длинные ветви:

- Мышечно-кожный
- Срединный нерв
- Локтевой нерв
- Медиальный кожный нерв
- Медиальный кожный нерв предплечья
- Лучевой нерв

Передние ветви грудных спинномозговых нервов (ThI— ThXII), 12 пар, идут в межреберных промежутках и называются межреберными нервами.

**Поясничное сплетение** формируется передними ветвями трех верхних поясничных и частично передними ветвями XII грудного и IV поясничного спинномозговых нервов. Оно лежит впереди от поперечных отростков поясничных позвонков в толще большой поясничной мышцы.

Наиболее крупными ветвями поясничного сплетения являются бедренный и запирательный нервы.

**Крестцовое сплетение** образуется передними ветвями верхних четырех крестцовых, V поясничного и частично IV поясничного спинномозговых нервов. Ветви крестцового сплетения делятся на короткие и длинные.

Длинные ветви крестцового сплетения представлены задним кожным нервом бедра, который иннервирует кожу ягодичной области и частично кожу промежности, и седалищный нерв.

Самым длинным нервом крестцового сплетения является **седалищный нерв**.

### **Черепные нервы**

**Черепные нервы** – это нервы, отходящие от головного мозга.

Черепных нервов **12 пар**.

*По функциям делятся на 3 группы.*

1. чувствительные
2. двигательные

### 3. смешанные

К чувствительным нервам относятся:

I пара – обонятельный нерв

II пара – зрительный нерв

VIII пара – преддверно – улитковый нерв

К двигательным черепным нервам относятся:

III пара – глазодвигательный нерв

IV пара – блоковидный нерв

VI пара – отводящий нерв

XI пара – добавочный нерв

XII пара – подъязычный нерв

К смешанным по функциям нервам относятся:

V пара – тройничный нерв

VII пара – лицевой нерв

IX пара – языкоглоточный нерв

X пара – блуждающий нерв

Глазодвигательный, блоковый и отводящий нервы иннервируют поперечно – полосатые мышцы глаза.

*Добавочный нерв* иннервирует трапецевидную и грудино-ключично-сосцевидную мышцы.

*Подъязычный нерв* иннервирует мышцы языка.

*Тройничный нерв* обеспечивает чувствительность кожи лица и лба слизистых оболочек ротовой и носовой полости, зубов; иннервирует жевательные мышцы.

*Лицевой нерв* иннервирует мимические мышцы, чувствительные волокна обеспечивают вкусовую чувствительность языка.

*Языкоглоточный нерв* иннервирует мышцы глотки, слизистую оболочку корня языка и глотки.

*Блуждающий нерв* иннервирует мышцы гортани, слизистые оболочки внутренних полых органов, кроме органов малого таза.

Блуждающий нерв является основным нервом парасимпатического отдела вегетативной нервной системы.

В состав глазодвигательного (III пара), языкоглоточного (IX пара), лицевого (VII пара) и блуждающего (X пара) нервов входят вегетативные волокна.

### Вегетативная нервная система

Состоит из 2х отделов:

1. симпатический

2. парасимпатический

В каждом отделе различают:

1. центральную часть

2. периферическую часть

К *центральной части* относятся вегетативные ядра ствола головного мозга и боковых рогов спинного мозга.

К *периферической части* относятся вегетативные волокна (входят в состав некоторых черепных и спинно-мозговых нервов) и вегетативные ганглии.

№.		Симпатический отдел	Парасимпатический отдел
1	Зрачок	Расширение	Сужение
2	Слюнные железы	Уменьшение секреции	Увеличение секреции
3	Сердце	Увеличение силы и частоты сердечных сокращений	Уменьшение силы и частоты сердечных сокращений

4	Бронхи	Расширение бронхов	Сужение бронхов
5	Кишечник	Уменьшение моторики и секреции	Увеличение моторики и секреции

### Тема: Органы чувств

Органы чувств — это анатомические образования, которые воспринимают внешние раздражения (звук, свет, запах, вкус и др.), трансформируют их в нервный импульс и передают его в головной мозг.

Живой организм постоянно получает информацию об изменениях, которые происходят за его пределами и внутри организма, а также из всех частей тела. Раздражения из внешней и внутренней среды воспринимаются специализированными элементами, которые определяют специфику того или иного органа чувств и называются рецепторами.

Органы чувств служат живому организму для взаимосвязи и приспособления к постоянно изменяющимся условиям окружающей среды и ее познания.

Согласно учению И. П. Павлова, каждый анализатор является сложным комплексным механизмом, который не только воспринимает сигналы из внешней среды, но и преобразует их энергию в нервный импульс, проводит высший анализ и синтез.

**Анализатор** – это сложная система, осуществляющая восприятие и анализ раздражений из внешней и внутренней среды организма.

*Анализатор имеет 3 звена:*

1. Периферическое звено  
рецепторы
2. Проводниковое звено  
нервные пути
3. Центральное звено  
мозговой центр

### Зрительный анализатор

**Глаз** - парный орган, состоящий из глазного яблока и вспомогательного аппарата глаза.

*Глазное яблоко - находится в глазнице*

В глазном яблоке выделяют оболочки и внутреннее ядро.

*К оболочкам глаза относятся:*

1. фиброзная  
-это наружная плотная оболочка, которая выполняет защитную и светопроводящую функции. Передняя ее часть называется роговицей, задняя — склерой. Роговица — это прозрачная часть оболочки, которая не имеет сосудов, а по форме напоминает часовое стекло. Диаметр роговицы — 12 мм, толщина — около 1 мм.  
Склера состоит из плотной волокнистой соединительной ткани, толщиной около 1 мм. На границе с роговицей в толще склеры находится узкий канал — венозный синус склеры. К склере прикрепляются глазодвигательные мышцы.
2. сосудистая  
Сосудистая оболочка содержит большое количество кровеносных сосудов и пигмента. Она состоит из трех частей
  - собственно сосудистая оболочка
  - ресничное тело
содержит мышцу, изменяющую кривизну хрусталика
  - радужка



-это передняя часть сосудистой оболочки, имеет форму диска с отверстием (зрачком) в центре. Она состоит из соединительной ткани с сосудами, пигментных клеток, которые определяют цвет глаз, и мышечных волокон, расположенных радиально и циркулярно.

### 3. сетчатая

имеет рецепторы:

а) палочки

воспринимают свет

б) колбочки

воспринимают цвет

На заднем отделе сетчатки находится место выхода зрительного нерва — диск зрительного нерва, а латеральное от него располагается желтоватое пятно. Здесь находится наибольшее количество колбочек; это место является местом наилучшего видения.

*К внутреннему ядру глазного яблока относятся:*

1. хрусталик — это двояковыпуклая линза, которая расположена сзади камер глаза и обладает светопреломляющей способностью. Не имеет сосудов и нервов
2. стекловидное тело — это желеобразная прозрачная масса, которая не имеет сосудов и нервов и покрыта мембраной. Расположено оно в стекловидной камере глазного яблока, сзади хрусталика и плотно прилегает к сетчатке
3. водянистая влага, заполняющая переднюю и заднюю камеры глаза.

*К вспомогательному аппарату глаза относятся:*

#### 1. защитный аппарат (веки, ресницы, брови)

Веки (верхнее и нижнее) представляют собой образования, которые лежат впереди глазного яблока и прикрывают его сверху и снизу, а при смыкании — полностью его закрывают. Веки имеют переднюю и заднюю поверхность и свободные края. Последние, соединившись спайками, образуют медиальный и латеральные углы глаза. В медиальном углу находятся слезное озеро и слезное мяско. На свободном крае верхнего и нижнего век около медиального угла видно небольшое возвышение — слезный сосочек с отверстием на верхушке, которая является началом слезного канальца.

Пространство между краями век называется глазной щелью. Вдоль переднего края век расположены ресницы. Основу века составляет хрящ, который сверху покрыт кожей, а с внутренней стороны — конъюнктивой века, которая затем переходит в конъюнктиву глазного яблока. Углубление, которое образуется при переходе конъюнктивы век на глазное яблоко, называется конъюнктивальным мешком. Веки, кроме защитной функции, уменьшают или перекрывают доступ светового потока.

На границе лба и верхнего века находится бровь, представляющая собой валик, покрытый волосами и выполняющий защитную функцию.

#### 2. двигательный аппарат

Двигательный аппарат глаза представлен шестью мышцами. Мышцы начинаются от сухожильного кольца вокруг зрительного нерва в глубине глазницы и прикрепляются к глазному яблоку. Выделяют четыре прямые мышцы глазного яблока (верхняя, нижняя, латеральная и медиальная) и две косые (верхняя и нижняя). Мышцы действуют таким образом, что оба глаза поворачиваются согласованно и направлены в одну и ту же точку. Мышцы глаза относятся к поперечнополосатым мышцам и сокращаются произвольно.

#### 3. слезный аппарат

Слезный аппарат состоит из слезной железы с выводными протоками и слезовыводящих путей. Слезная железа находится в одноименной ямке в латеральном углу, у верхней стенки глазницы и покрыта тонкой соединительно-тканной капсулой. Выводные протоки (их около 15) слезной железы открываются в конъюнктивальный мешок. Слеза омывает глазное яблоко и постоянно увлажняет роговицу. Движению слезы способствуют мигательные движения век. Затем слеза по капиллярной щели около края век оттекает в слезное озеро. В этом месте берут начало слезные

канальцы, которые открываются в слезный мешок. Последний находится в одноименной ямке в нижнемедиальном углу глазницы. Книзу он переходит в довольно широкий носослезный канал, по которому слезная жидкость попадает в полость носа.

## **Орган слуха и равновесия**

*Ухо состоит из 3х отделов:*

- 1. наружное ухо**
- 2. среднее ухо**
- 3. внутреннее ухо**

*К наружному уху относятся:*

1. ушная раковина  
состоит из эластического хряща и имеет сложную конфигурацию, снаружи покрыта кожей.
2. наружный слуховой проход  
представляет собой S-образную трубку, которая снаружи открывается слуховым отверстием и слепо заканчивается в глубине и отделяется от полости среднего уха барабанной

*К среднему уху относятся:*

1. барабанная полость  
содержит слуховые косточки (молоточек, наковальня, стремечко)
2. слуховая труба  
соединяет барабанную полость с носоглоткой.

*К внутреннему уху относятся:*

1. костный лабиринт
  2. перепончатый лабиринт
- Внутреннее ухо находится в пирамиде височной кости.

*Лабиринт внутреннего уха включает:*

1. улитку  
в ней находится кортиева орган, воспринимающий звуковые колебания
2. преддверие  
маточка и мешочек
3. полукружные каналы  
в маточке, мешочке и полукружных каналах находятся вестибулярные рецепторы.

## **Орган вкуса**

На поверхности языка, задней стенки глотки и мягкого нёба находятся рецепторы, воспринимающие сладкое, соленое, горькое и кислое. Эти рецепторы получили название вкусовых почек. Последние находятся главным образом в желобоватых, листовидных и грибовидных сосочках языка, а также в слизистой оболочке нёба, зева и надгортанника.

Каждая вкусовая почка состоит из вкусовых и поддерживающих клеток. На верхушке вкусовой почки находится вкусовое отверстие (пора), которое открывается на поверхности слизистой оболочки. Вкусовые луковички состоят из опорных и рецепторных вкусовых клеток; последние имеют микроворсинки длиной 2 мкм и диаметром около 0,2 мкм.

Микроворсинки выходят на поверхность языка через вкусовые поры. Благодаря микроворсинкам происходит восприятие вкусового раздражителя. Вкусовые рецепторы на поверхности языка расположены неравномерно. Так, чувство горького вкуса связано с раздражением корня языка, чувство соленого и сладкого — при раздражении кончика, края и основания языка. Кислый вкус чаще всего обусловлен раздражением рецепторов, которые расположены в основной и средней частях боковой поверхности языка. Вкусовые зоны могут перекрывать одна другую, например, в зоне, где происходит вкус сладкого, могут находиться рецепторы горького вкуса.

При нахождении пищи в ротовой полости возникает комплекс раздражения, которые идут по нервным волокнам, разветвленным вокруг одной или нескольких рецепторных клеток, и превращаются из раздражителя в возбудителя, передаются в корковую часть вкусового

анализатора головного мозга. Корковая часть вкусового анализатора расположена в области крючка и парагиппокампальной извилине височной доли коры больших полушарий.

### **Орган обоняния**

Обоняние играет существенную роль в жизни человека и предназначено для распознавания запахов, определения газообразных пахучих веществ, которые содержатся в воздухе. Вместе со вкусом обоняние участвует в рефлекторном возбуждении пищеварительных желез. Обоняние предупреждает человека о наличии в воздухе ядовитых или вредных веществ.

У человека орган обоняния расположен в верхнем отделе носовой полости и имеет площадь около 2,5 см<sup>2</sup>. Область обоняния включает слизистую оболочку, которая покрывает верхнюю часть перегородки носа. Рецепторный слой слизистой оболочки представлен обонятельными нейросенсорными клетками (эпителиоцитами), которые воспринимают присутствие пахучих веществ. Под клетками обоняния лежат поддерживающие клетки. В слизистой оболочке находятся обонятельные (боуменовы) железы, секрет которых увлажняет поверхность рецепторного слоя.

Периферические отростки клеток обоняния несут на себе обонятельные волоски (реснички), а центральные отростки формируют около 15—30 обонятельных нервов. Последние через отверстия решетчатой пластинки проникают в полость черепа, а затем в обонятельную луковицу. Информация о запахе достигает парагиппокампальную извилину и в крючок, в котором находится корковый центр обоняния. Обонятельная чувствительность является дистантным видом рецепции. С этим видом рецепции связано различие более 400 разных запахов. Чувствительность к запаху зависит от вида пахучего вещества, его концентрации, местонахождения (в воде, воздухе и др.), температуры, увлажнения, движения воздуха, продолжительности воздействия и других факторов.

### **Кожа**

Кожа образует общий покров тела человека, площадь которого составляет 1,5—2,0 м<sup>2</sup> в зависимости от размеров тела, и является большим полем для разных видов кожной чувствительности: тактильной, болевой и температурной. Кожа непосредственно граничит с внешней средой и выполняет ряд главных функций: защитную, терморегуляторную, обменную, выделительную, энергетическую.

В коже выделяют два слоя: поверхностный — эпидермис и глубокий — дерма, или собственно кожа

Эпидермис представлен многослойным плоским ороговевшим эпителием, в котором выделяют пять основных слоев: базальный, шиповатый, зернистый, блестящий и роговой. Толщина эпидермиса неодинакова.

Дерма (собственно кожа) состоит из соединительной ткани с некоторым количеством эластических волокон и гладких мышечных клеток. Толщина дермы неодинакова, на предплечье она составляет 1,0—1,5 мм, а в некоторых местах достигает 2,5 мм. Собственно кожа делится на два слоя: сосочковый и сетчатый. Сосочковый слой расположен непосредственно под эпидермисом, состоит из рыхлой волокнистой неоформленной соединительной ткани и образует сосочки, которые содержат петли кровеносных и лимфатических капилляров, нервные волокна.

Соответственно расположению сосочков на поверхности эпидермиса видны гребешки кожи, а между ними находятся продолговатые углубления — бороздки кожи. Гребешки и бороздки более выражены на подошве и ладони, где они образуют сложный индивидуальный рисунок. В сосочковом слое находятся пучки гладких мышечных клеток, связанных с луковицами волосков, а в некоторых местах такие пучки лежат самостоятельно (кожа лица, сосок молочной железы, мошонка).

Сетчатый слой состоит из плотной неоформленной соединительной ткани, которая содержит пучки коллагеновых, эластических и ретикулярных волокон. Этот слой без резкой границы переходит в подкожно-жировую клетчатку. Жировой слой выполняет амортизационную функцию, является источником энергии, сберегает тепло организма.

Цвет кожи зависит от наличия пигмента, который находится в клетках базального слоя эпидермиса, а также встречается в дерме, в некоторых областях тела пигментация особенно выражена (околососковый кружок молочной железы, мошонка и др.).

Волосы покрывают всю кожу (кроме подошвы, ладоней, переходной части уст, головки полового члена, внутренней поверхности крайней плоти и малых половых губ). Различают длинные, щетинистые и пушковые волосы. Волосы являются производными эпидермиса и состоят из стержня, который выступает над поверхностью кожи, и корня, скрытого в ее толще. Корень волоса лежит в соединительнотканной сумке, в которую открывается сальная железа. В эту волосяную сумку вплетаются мышцы, поднимающие волосы, которые идут от сетчатого слоя дермы. Цвет волос зависит от наличия пигмента, изменение которого приводит к изменению их цвета. Питание волоса осуществляется за счет сосудов, которые находятся в волосяном сосочке. Ногти являются роговой пластинкой, которая лежит в соединительнотканном ногтевом ложе, откуда осуществляется рост ногтя. В ногте различают корень, который находится в ногтевой щели, тело и свободный край, который выступает за границы ногтевого ложа. Кожные складки, ограничивающие ноготь сбоку корня и сзади, называется валиком.

Сальные железы находятся на всех участках тела человека, имеют альвеолярное строение, располагаются на небольшой глубине на границе сосочкового и сетчатого слоев дермы. Они связаны выводными протоками с волосяными мешочками. Секрет желез — кожное сало — служит смазкой для волос и для эпидермиса, смягчает кожу, оберегает ее от воздействия воды и микроорганизмов.

Потовые железы — простые трубчатые железы, встречаются почти на всех участках кожного покрова, за исключением красной каймы губ, головки полового члена и внутреннего листка крайней плоти. Общее количество их достигает 2,5 млн. Особенно богата потовыми железами кожа ладоней, подошвы ног, мышечные и подмышечные складки. Секрет потовых желез — пот — содержит около 98 % воды и 2 % органических и неорганических веществ. С потом выделяются продукты белкового обмена (мочевина, мочевая кислота и др.), некоторые соли (натрия хлорид и др.).

По характеру секреции потовые железы делятся на апокринные и мерокринные. Секрет апокринных потовых желез содержит большое количество белковых веществ, которые разрушаются на поверхности кожи и создают специфический запах.

**Список литературы:**

**Основная литература**

1. И.В. Гайворонский «Анатомия и физиология человека»
2. Р.П. Самусев «Атлас анатомии человека»

**Дополнительная литература**

1. А.А. Швырев «Анатомия и физиология человека с основами общей патологии»
2. В.Я. Линченко «Атлас нормальной анатомии»